

# Abordaje vaginal para el tratamiento de las patologías de piso pélvico: aspectos anátomo-funcionales y técnicas quirúrgicas

Leonel Briozzo\*, Fernanda Nozar†

## Resumen

El desarrollo de la cirugía vaginal y de las diferentes técnicas terapéuticas de las patologías del piso pélvico femenino en la realidad de la ginecología de Uruguay ha presentado un importante desarrollo en los últimos 20 años.

El objetivo es presentar la forma de abordaje diagnóstico y los fundamentos y arsenal quirúrgico de la Unidad de Patología de Piso Pélvico de la Clínica Ginecocológica A, en base a la teoría integral.

Se realiza una descripción evolutiva de las diferentes técnicas quirúrgicas implementadas y desarrolladas en nuestro medio, así como la fundamentación anátomo-funcional de las mismas.

Como conclusión del análisis evolutivo es fundamental conceptualizar que las alteraciones funcionales y anatómicas de los órganos pélvicos femeninos forman parte de una unidad y no de la suma de compartimentos estancos, celdas o sectores. En este sentido, desarrollar estrategias terapéuticas quirúrgicas cada vez menos invasivas, con correcciones sitio específico, aparece como la perspectiva estratégica por sobre las correcciones estereotipadas.

**Palabras clave:** PISO PÉLVICO  
VAGINA  
PROCEDIMIENTOS QUIRÚRGICOS.

**Key words:** PELVIC FLOOR  
VAGINA  
SURGICAL PROCEDURES

---

\* Profesor de Ginecología. Clínica Ginecocológica A. Facultad de Medicina, Universidad de la República. Uruguay.

† Profesora Adjunta de Ginecología. Clínica Ginecocológica A. Facultad de Medicina, Universidad de la República. Uruguay.

Correo electrónico: fernandanozar@gmail.com

Los autores declaran no tener conflicto de intereses.

Recibido: 26/12/17

Aprobado: 19/3/18

## Introducción

En el abordaje quirúrgico de las diferentes patologías de piso pélvico, en general, la vía de abordaje vaginal es la de elección por la mayoría de los autores<sup>(1,2)</sup>.

Las bases anátomo-funcionales de los tratamientos quirúrgicos o no para las patologías que involucran al denominado piso pélvico han tenido transformaciones importantes de la mano de la mayor comprensión de los síntomas, así como del entendimiento del denominado equilibrio de las estructuras de sostén de los órganos pélvicos femeninos.

Así, la teoría integral de Petros es una concepción de la anatomía dinámica que permite comprender la función y la disfunción, tanto espontánea como secundaria, a los propios procedimientos quirúrgicos desarrollados sobre los órganos pélvicos<sup>(3)</sup>. La premisa fundamental de Petros es reparar la estructura para mejorar la función. De acuerdo con Petros, la forma y función de los órganos es creada por la sinergia de los ligamentos, músculos y fascias, y el equilibrio funcional del piso de la pelvis es el responsable del balance e interrelación de los diferentes órganos. De esta forma, la función del piso de la pelvis es un balance en un sistema interrelacionado de estructuras musculares, ligamentarias, fasciales y órganos, conformando la denominada homeostasis de piso pélvico con neuromodulación del sistema nervioso.

Un concepto relevante y surgido del estudio y análisis de los síntomas que expresan las mujeres con disfun-

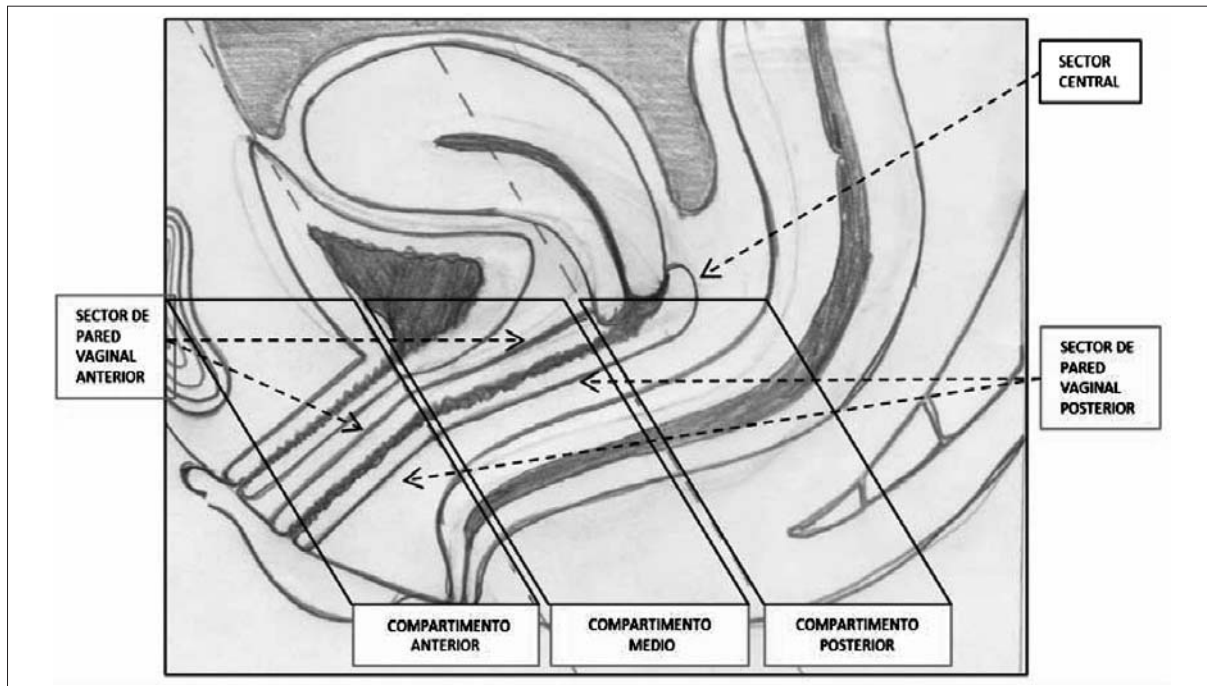
ciones pélvicas es que alteraciones anatómicas de una logía pueden tener como principal síntoma la disfunción de un órgano ubicado en otra logía.

Desde la visión de la teoría integral de Petros y con aportes sustantivos de los conceptos anatómicos del piso pélvico de De Lancey<sup>(1)</sup> se desarrolla una síntesis práctica del abordaje anátomo-funcional de las diferentes patologías del piso pélvico como guía para el desarrollo de las etapas diagnósticas y terapéuticas (figura 1).

Los tres compartimentos del mediastino pélvico, anterior, medio y posterior, descritos por Petros, se correlacionan con la estandarización de las porciones vaginales que realiza De Lancey en los sectores I, II y III. Se plantea que los defectos del compartimento anterior se relacionan con el sector III de la vagina, los del compartimento medio con los del sector II y los del compartimento posterior con los del sector I.

A su vez, cada una de las alteraciones anátomo-funcionales en los diferentes compartimentos se puede expresar clínicamente durante el examen genital en tres sectores diferentes: pared vaginal anterior, pared vaginal posterior y sector central o apical de la vagina. El compartimento afectado, sector vaginal donde se expresa y sintomatología funcional que expresa, es decir la teoría integral de Petros y los conceptos anatómicos de De Lancey, se pueden interrelacionar entre sí (tabla 1).

El objetivo de este trabajo es presentar la forma de abordaje diagnóstico y fundamentos y arsenal quirúrgi-



**Figura 1.** Proyección de los diferentes defectos en las paredes anterior y posterior y en el sector apical de la vagina en los diferentes compartimentos del mediastino pélvico.

**Tabla 1.** Descripción de los principales síntomas y signos de las patologías de piso pélvico en función de los compartimentos del mediastino pélvico afectado y su relación con los sectores topográficos de la vagina que lo causan o donde se expresan, o ambos.

	<i>Compartimento anterior (Corresponde sector III de De Lancey)</i>	<i>Compartimento medio (Corresponde a sector II de De Lancey)</i>	<i>Compartimento posterior (Corresponde a sector I de De Lancey)</i>
Afección proyectada en el sector anterior (pared anterior vagina).	Incontinencia urinaria de esfuerzo verdadera por hipermovilidad uretral. Uretrocele.	Colpocele anterior por defectos central o lateral, o ambos.	Colpocele anterior por defecto del anillo paracervical. Dolor pélvico.
Afección proyectada en el sector central (ápice vaginal).			Histerocele. Elongación hipertrófica del cuello uterino. Prolapso cúpula vaginal. Dolor pélvico.
Afección proyectada en el sector posterior (pared vaginal posterior).	Incontinencia anorrectal por lesión esfínter anal. Colpocele posterior bajo. Descenso perineal.	Colpocele posterior por lesión fascia recto vaginal. Evacuación anorrectal dificultosa. Poliaquiria y urgencia miccional.	Colpocele posterior alto producido por douglacele o enterocele, o ambos. Nocturia. Dolor pélvico.

co de la Unidad de Patología de Piso Pélvico (UPPP) de la Clínica Ginecotocológica A de la Facultad de Medicina, en base a la teoría integral.

### Sistematización del abordaje anátomo-funcional

La perspectiva integrada anátomo-funcional tiene implicancias en la clínica, tanto en el diagnóstico de las afecciones como en el desarrollo de las diferentes técnicas quirúrgicas.

Se sistematizan los pasos diagnósticos en tres: evaluación de los síntomas, destacando siempre el síntoma clave o principal; el examen que confirma la zona de daño, y la denominada corrección simulada, que intenta mediante el examen remedar lo que se buscara en el acto quirúrgico y evaluar, durante el examen, el resultado de este<sup>(3)</sup>.

1. *Evaluación sintomática.* La evaluación de los síntomas debe ser completa y sistematizada, y se debe recordar que los diferentes síntomas pueden ser reflejo, en mayor o menor proporción, de lesiones en diferentes sectores que repercuten en la homeostasis de todo el piso pelviano.

2. *Examen físico y confirmación del daño.* En el sector anterior se debe analizar potencial daño en el ligamento uretral externo, el estado de la hamaca suburretral y del ligamento pubouretral.

En el sector medio se debe analizar el arco tendinoso del elevador del ano y la fascia pubocervical, lo que determina los diferentes tipos de colpocele anterior (figura 2).

En el sector posterior se analiza sistemáticamente el ligamento cardinal, el anillo cervical, el ligamento uterosacro, la fascia rectovaginal y la cuña perineal.

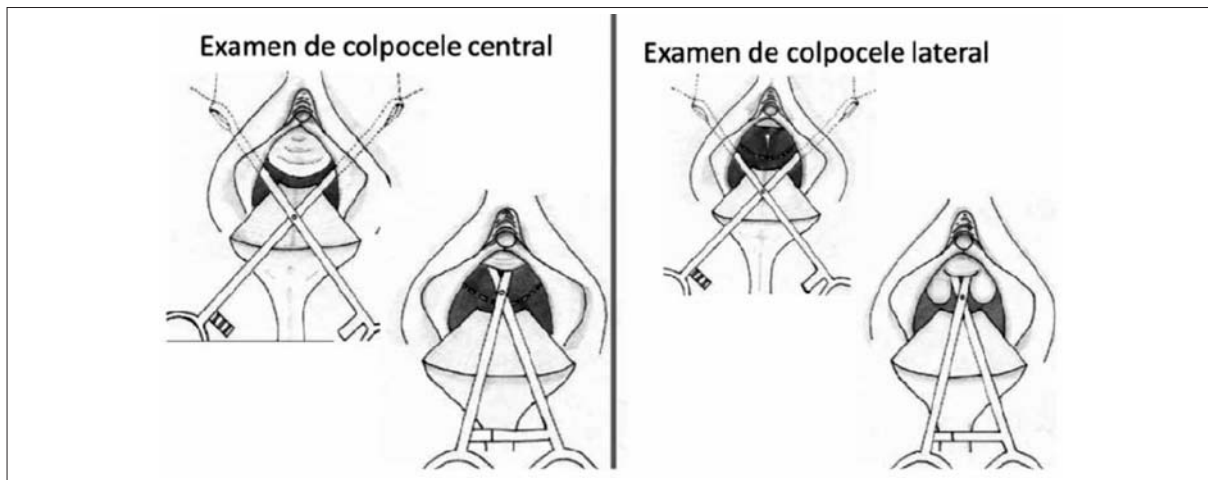
El anillo paracervical es una estructura cada vez más valorada en el tratamiento de las patologías de piso pélvico, tal como lo discutimos en el capítulo de tratamiento de histerocele (figura 3).

3. *Corrección simulada:* busca con diferentes tipos de maniobras restituir la estructura a su lugar original constatando o no el restablecimiento de la función normal o la desaparición del síntoma.

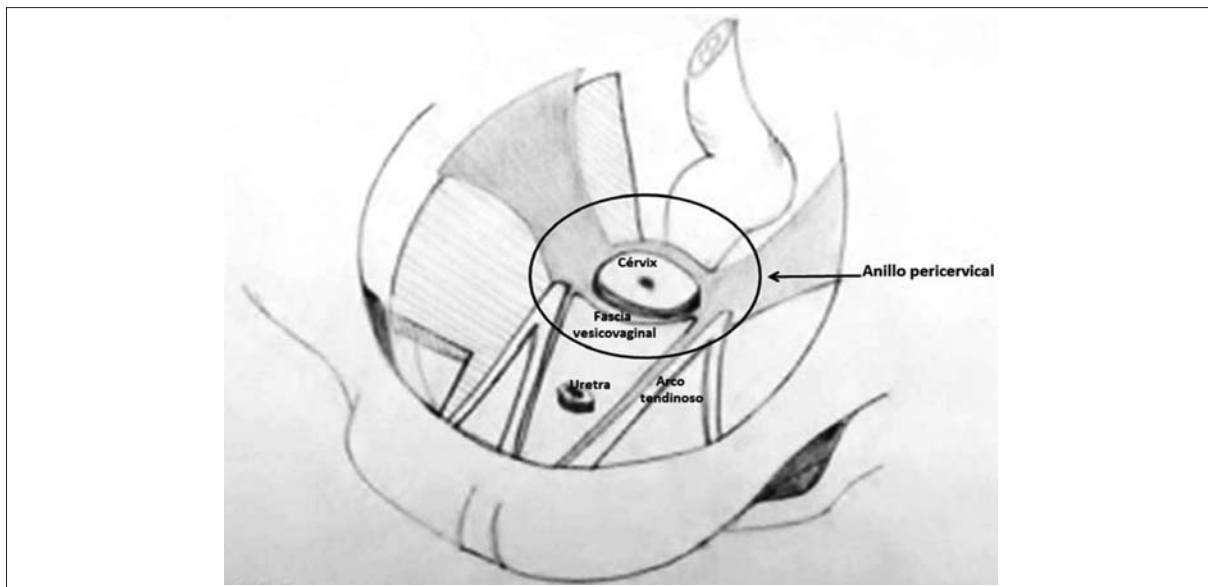
Esta propuesta tiende a sustituir la visión tradicional de la compartimentalización clásica en logias urinaria, genital y digestiva, que ha llevado a razonamientos muy estructurados, con excesivas reconstrucciones y técnicas no adecuadas a los síntomas, así como a una interpretación errónea de los síntomas pélvicos en relación directa con la estructura y, lo que es más nocivo, subestimar los síntomas de la mujer.

Tomando en cuenta lo anterior, esquemáticamente los diferentes síntomas y signos de las diferentes patologías de piso pélvico, se pueden sistematizar de acuerdo al compartimento afectado y a la expresión en cada sector de la vagina (tabla 1) de la siguiente forma.

- Afección expresada en la pared vaginal anterior:
  - Hiperactividad uretral con incontinencia urinaria de esfuerzo con o sin uretrocele.
  - Colpocele anterior por defectos central o lateral, o ambos.



**Figura 2.** Diagnóstico de los diferentes tipos de colpocele anterior central y lateral.



**Figura 3.** Estructuras que convergen en la formación del anillo pericervical.

- Colpocele anterior por defecto del anillo paracervical (defecto apical).
- Afección expresada en el sector apical y de acuerdo con que la paciente tenga o no útero:
  - Histerocele.
  - Elongación hipertrófica del cuello uterino.
  - Prolapso cúpula vaginal.
- Afección expresada en la pared vaginal posterior:
  - Incontinencia anorrectal por lesión del esfínter anal.
  - Colpocele posterior bajo por lesión en el músculo elevador del ano y periné.
- Colpocele posterior por lesión o defecto apical de la fascia recto vaginal.
- Colpocele posterior alto producido por douglascele o enterocele, o ambos.

### Arsenal quirúrgico

Los trastornos de piso pélvico se manifiestan por los síntomas clave que producen y reflejan, en general, un trastorno anatómico subyacente. Sin embargo, el abordaje de las patologías de piso pélvico debe ser siempre más funcional que anatómico, desde una conceptualización de la anatomía dinámica y el funcionamiento del

**Tabla 2.** Diversas técnicas en el abordaje vaginal de los diferentes defectos de piso pélvico utilizadas en la UPPP (2017).

Técnicas quirúrgicas	Compartimento anterior		Compartimento medio				Compartimento posterior		
	Pared vaginal anterior	Pared vaginal posterior	Pared vaginal anterior	Pared vaginal posterior	Pared vaginal anterior	Ápice vaginal	Pared vaginal posterior		
	Lesión esfínter	Defecto central	Defecto lateral	Colpocelaje bajo	Colpocelaje alto por defecto fascia recto vaginal	Defecto paracervical	Histerocelaje y elongación hipertrófica del cuello	Prolapso cúpula vaginal	Duglajecelaje
Sostén autólogo	Esfínteroplastia	Traslape Fascia Halban		Colpoperineorrafia con miorrafia elevador del ano	Reparación fascia recto vaginal c/s fijación anillo paracervical	Cierre del anillo paracervical	Radical: histerectomía vaginal con parametrio fijación	Conservadora: operación de shirdokar Operación parametrio fijación (Manchester)	Duglajecetomía
Sostén autólogo con suspensión	Tejido propio			Traslape y elevación al ATEA				Operación Duglajectomía con Sacrospinooperación de fijación. Mc Call	
	Neoestructura protésica							T.O.V.P. con fijación parametrial a malla	
Prótesis totales	TOT								
Técnicas obliterativas									

piso pélvico y los órganos alineados en el mediastino pélvico femenino.

El concepto general que se utiliza en la UPPP se sintetiza en los siguientes postulados:

1. Las patologías de piso pélvico deben buscar siempre una reparación funcionalmente adecuada y esto se logra en general con la restitución de las estructuras anatómicas a su localización original, sin generar zonas cicatrizales que generen síntomas de novo.
2. La corrección de los defectos se realiza en primera instancia con las estructuras propias.
3. Las estructuras protésicas deben utilizarse solo para remedar neoligamentos donde fijar las estructuras corregidas a su posición original, evitando la corrección de defectos con mallas, dado que las complicaciones de las mallas son directamente proporcionales a la superficie de estas.

Un concepto que también es parte de la evolución en el tiempo en la evaluación y la definición terapéutica de las patologías de piso pélvico es que la severidad de los síntomas no necesariamente se correlaciona con la severidad del defecto anatómico encontrado.

Como criterios generales siempre se debe individualizar el tratamiento, minimizar los riesgos potenciales e informar adecuadamente a la paciente para obtener el consentimiento informado.

Los axiomas quirúrgicos se basan en la seguridad, simplicidad y reproducibilidad de las técnicas desarrolladas.

Desde esta concepción, así clasificamos las técnicas quirúrgicas:

1. Técnicas de sostén autólogo, son aquellas en las cuales se utiliza el tejido propio para la reparación del defecto diagnosticado.
2. Técnicas de sostén autólogo con suspensión, es decir, se utiliza el tejido propio para la reparación del defecto diagnosticado, que una vez reparado se fija a una estructura firme en la pelvis, que puede ser una estructura propia o una neoestructura protésica.
3. Técnicas de sustitución del sostén autólogo por prótesis en las cuales el defecto anatómico diagnosticado no es corregido por las estructuras reparadas, sino por una estructura artificial, la que en general corresponde a una prótesis de malla.

En base a esta concepción de los defectos del piso pélvico y su traducción clínica, se puede clasificar las diferentes técnicas disponibles en la cirugía de piso pélvico como se muestra en la tabla 2.

### Discusión y conclusiones

En este período de 20 años trabajando en el área presentamos el ascenso fervoroso (muchas veces irreflexivo y teñido de conflictos de intereses propiciados desde una lucrativa industria internacional) que demostró cabalmente los fundamentos de la escuela quirúrgica vaginalista lionesa de la cual la UPPP forma parte: reparar con los tejidos propios y utilizar prótesis solo para crear neoestructuras formadas por pequeñas mallas emplazadas en lugares clave a donde fijar las estructuras reparadas previamente. Así, la UPPP transitó por diversas etapas marcadas por diferentes técnicas quirúrgicas, ya sea adaptadas al medio local como desarrolladas por la unidad: histerectomía vaginal en útero no prolapsado<sup>(4-6)</sup>, triple operación perineal, sling transobturatriz<sup>(7,8)</sup>, manejo del prolapso de cúpula vaginal<sup>(9,10)</sup>, colposuspensión anterior transobturatriz<sup>(11)</sup>, y manejo quirúrgico conservador del histerocele<sup>(12-14)</sup>.

En este sentido, desarrollar estrategias terapéuticas quirúrgicas cada vez menos invasivas, con correcciones sitio específico, aparece como la perspectiva estratégica por sobre las correcciones estereotipadas y mucho menos las sustituciones por grandes prótesis. El desarrollo de la colposuspensión anterior transobturatriz es un ejemplo en el cual, ante la ausencia del útero, la prevención de la recidiva del cistocele es la premisa.

Es clave promover la consolidación de equipos multidisciplinarios que integren los diferentes componentes que deben abordar articuladamente los diferentes problemas. Se destacan las contribuciones claves de la urología, la coloproctología y la fisioterapia, entre otras.

Es fundamental conceptualizar que las alteraciones funcionales y anatómicas de los órganos pélvicos femeninos forman parte de una unidad y no de la suma de compartimentos estancos, celdas o sectores. En este sentido, sin que los títulos sean el punto central, pensamos que definir especializaciones como uroginecología, perineología, etcétera, es conceptualmente equivocado, ya que limita el abordaje integral desde la propia denominación. Preferimos la denominación de patologías de piso pélvico, que es la que conceptualiza de manera más integral e integradora.

Los trastornos del piso pélvico deben ser abordadas con perspectiva de género y de derechos, ya que afectan fundamentalmente a mujeres de mayor vulnerabilidad. En el contexto de políticas de discriminación positiva para la salud de la mujer, facilitar el acceso a la prevención, promoción, diagnóstico, tratamiento y rehabilita-

ción de las patologías de piso pélvico es uno de los desafíos pendientes del Sistema Nacional Integrado de Salud.

### Abstract

Vaginal surgery and the different therapeutic techniques to treat pelvic floor disorders in the context of Gynecotocology in Uruguay have dramatically developed in the last 20 years.

The study aims to present the different diagnostic approaches, the principles and the surgical possibilities at the Pelvic Floor Pathology Department of Gynecotocology Clinic "A", based on the comprehensive theory. It comprises a description of the evolution of the different surgical techniques implemented and developed in our country, as well as the anatomic and functional grounds that support them.

In order to come up with a conclusion on the analysis of this evolution it is of the essence to conceptualize that the functional and anatomic alterations of the female pelvic organs are all part of a whole, rather than the addition of different domains, cells or sectors.

In that sense, developing surgical strategies that are gradually less invasive and include specific-site correction seems to be the best the strategic perspective over stereotype corrections.

Abordagem vaginal para o tratamento das patologias do assoalho pélvico: aspectos anatomofuncionais e técnicas cirúrgicas

### Resumo

O desenvolvimento da cirurgia vaginal e das diferentes técnicas terapêuticas das patologias do assoalho pélvico feminino mostrou um avanço importante nos últimos 20 anos na tocoginecologia do Uruguai.

O objetivo é apresentar a forma de abordagem diagnóstica e os fundamentos e o arsenal cirúrgico da Unidade de Patologia de Piso Pélvico da Clínica Ginecotológica A, baseado na teoria integral.

Faz-se uma descrição evolutiva das diferentes técnicas cirúrgicas desenvolvidas e implementadas no nosso meio, assim como a fundamentação anatomofuncional das mesmas.

Como conclusão da análise evolutiva é fundamental incorporar o conceito de que as alterações funcionais e anatómicas dos órgãos pélvicos femininos formam parte de uma unidade e não da soma de compartimentos estancos.

Nesse sentido, o desenvolvimento de estratégias terapêuticas cirúrgicas cada vez menos invasivas, com correções específicas para um ponto específico, aparece como a perspectiva estratégica sobre as correções estereotipadas.

## Bibliografía

1. **Balaguero Lladó L.** Cirugía ginecológica transvaginal y laparoscópica: técnicas integradas. Barcelona: Mosby/Doyma, 1996.
2. **Wagenlehner FM, Bschiepfer T, Liedl B, Gunnemann A, Petros P, Weidner W.** Surgical reconstruction of pelvic floor descent: anatomic and functional aspects. *Urol Int* 2010; 84:1-9.
3. **Papa Petros P.** The female pelvic floor: function, dysfunction and management according to integral theory. 2nd ed. Berlín: Springer Verlag Heidelberg, 2007.
4. **Dargent D.** L'histerectomie vaginale de l'uterus non prolapsé. *J Gynecol Obstet Biol Reprod (Paris)* 1988; 17:257-61.
5. **Dargent D, Rudrigoz R.** L'histerectomie vaginale. *J Gynecol Obstet Biol Reprod (Paris)* 1980; 9: 895-908.
6. **Sotero Salgueiro G, Sosa Fuertes C, Domínguez Rama Á, Martínez Torena J, Yovarone R, Laborde Badillo A.** La histerectomía vaginal en útero no prolapsado: una vieja «nueva» opción. *Arch Gin Obstet* 2002; 40(1):30-7.
7. **Briozzo L, Nozar M, Fiol V, Curbelo F.** Eficacia y seguridad del sling transobturatriz de malla simple de polipropileno (TOT) en el tratamiento de la incontinencia urinaria de esfuerzo femenino. *Rev Méd Urug* 2009; 25(3):141-8.
8. **Briozzo L, Nozar M, Fiol V, Bottaro S, Gomez F.** Efficacy and safety of transobturator polypropylene hernia mesh (TOT) for female urinary stress incontinence: mean and large follow-up (7years). *Pelviperrineology* 2011; 30:104-6.
9. **Mellier G, Gertych W, Lamblin G, Chabert P, Mathevet P.** Suspension du fond du vagin par bandelette transobturatrice posterieure. *Gynecol Obstet Fertil* 2007; 35:625-31.
10. **Nozar MF, Laufer J, Vargas D, Debat N, Bottaro S, Gómez F, et al.** Vaginal vault suspension by posterior transobturator sling. Report the first cases performed in Uruguay. *Int J Gynaecol Obstet* 2012; 119: S439. doi: 10.1016/S0020-7292(12)60933-3.
11. **Briozzo L, Nozar F.** Colposuspensión anterior con fijación a malla transobturatriz: una nueva técnica para el tratamiento del colpocele anterior. *Rev Méd Urug* 2015; 31(4):282-7.
12. **Maher CF, Cary MP, Slack CJ, Murray CJ, Milligan M, Schluter P.** Uterine preservation or hysterectomy at sacrospinous colpopexy for uterovaginal prolapse? *Int Urogynecol J Pelvic Floor Dysfunct* 2001; 12:381-5.
13. **Dietz V, Schraffordt Koops S, van der Vaart CH.** Vaginal surgery for uterine descent; which options do we have? A review of the literature. *Int Urogynecol J Pelvic Floor Dysfunct* 2009; 20:349-56.
14. **van Brummen HJ, van de Pol G, Aalders CI, Heintz AP, van der Vaart CH.** Sacrospinous hysteropexy compared to vaginal hysterectomy as primary surgical treatment for a descensus uteri: effects on urinary symptoms. *Int Urogynecol J Pelvic Floor Dysfunct* 2003; 14:350-5.