

Osteomielitis en el pie diabético. Tratamiento médico y cirugía conservadora. Experiencia en la Unidad de Pie

Diabetic foot osteomyelitis. Medical treatment and conservative surgical approach in a Diabetic Foot Unit

Osteomielite em pé diabético. Tratamento clínico e cirurgia conservadora. Experiência na Unidade do Pé

Pablo Orellano¹, Oscar Maglione², Lorena Irastoza³, María Gastambide⁴,
Matías Torres Negreira⁵, María del Huerto Urdangarin⁶, Lucía Introini⁵, Martha Cabrera⁷,
Lilian Vucovich⁸

Resumen

La complicación más frecuente de la úlcera del pie diabético (UPD) es la infección, siendo el desencadenante principal de amputaciones menores y mayores.

La osteomielitis (OM) está presente hasta en el 60% de los casos y su tratamiento es un desafío, generando controversias según las formas clínicas de presentación. La resección del hueso infectado ha sido el tratamiento estándar, pudiendo generar secuelas funcionales y úlceras recurrentes. En las últimas dos décadas se propuso el tratamiento antimicrobiano con cirugía conservadora o sin cirugía en las lesiones del antepié, con resultados satisfactorios.

Objetivo: presentar los resultados del tratamiento médico de la osteomielitis del pie en pacientes diabéticos, priorizando resecciones mínimas que eviten amputaciones desestabilizantes de su biomecánica. Se evaluaron seis pacientes con diabetes mellitus (DM) tratados en la Unidad de Pie, con osteomielitis de falanges, metatarsianos y calcáneo, tratados con antibióticos durante 7 ± 2 semanas y con resecciones limitadas al antepié, con buena evolución. Durante un año de seguimiento hubo ausencia de cualquier signo de infección en el sitio inicial o contiguo de la lesión, preservando el apoyo.

Conclusión: la cirugía con resección mínima sin amputación local o de alto nivel tiene éxito en casos seleccionados de osteomielitis del pie diabético. Deben realizarse ensayos prospectivos para determinar sus beneficios frente a otros enfoques.

Palabras clave: Osteomielitis
Pie diabético
Cirugía conservadora
Tratamiento conservador

Key words: Osteomyelitis
Diabetic foot
Conservative surgery
Conservative treatment

1. Ex Profesor Adjunto de Endocrinología y Metabolismo, Unidad de Pie Diabético, Hospital Regional Mercedes. Hospital de Clínicas, Facultad de Medicina. Universidad de la República. Uruguay.

2. Ex Asistente de Clínica Quirúrgica. Unidad de Pie Diabético, Hospital Regional Mercedes. Soriano. Uruguay.

3. Licenciada en Enfermería. Servicio de Endocrinología. Unidad de Pie Diabético Hospital Regional Mercedes. Soriano. Uruguay.

4. Profesor Adjunto. Cátedra de Cirugía Vascular. Hospital de Clínicas, Facultad de Medicina. Universidad de la República. Uruguay.

5. Postgrado de Endocrinología y Metabolismo. Unidad de Pie Diabético, Hospital de Clínicas, Facultad de Medicina. Universidad de la República. Uruguay.

6. Podóloga del Servicio de Endocrinología. Unidad de Pie Diabético, Hospital Regional Mercedes. Soriano. Uruguay.

7. Prof. Adjunto. Carrera de Podología EUTM, Unidad de Pie Diabético Facultad de Medicina, Universidad de la República, Uruguay.

8. Prof. Agdo. Directora de la Carrera de Podología EUTM, Unidad de Pie Diabético Facultad de Medicina, Universidad de la República, Uruguay.

Unidad de Pie diabético. Servicio de Endocrinología Hospital Zoilo A Chelle. Mercedes, Uruguay. Escuela de Tecnología Médica Carrera de Podología Hospital de Clínicas. Montevideo. Uruguay.

Correspondencia: Dr. Pablo Orellano. Correo electrónico: porellanoc@gmail.com

Los autores declaran no presentar conflictos de interés.

Recibido: 31/10/2021

Aprobado: 23/2/2022

Attribution-NonCommercial 4.0 International (CC BY-NC 4.0)

Introducción

El pie diabético es una complicación prevalente de la DM asociada al padecimiento de una UPD. La consecuencia más grave es la amputación⁽¹⁾ ocasionada por infecciones e isquemia siendo la osteomielitis (OM) la principal causa. El tratamiento óptimo de la OM en el pie diabético aún sigue siendo objeto de debate. El tratamiento estándar consiste en la resección del hueso infectado, que se considera necesaria para detener la infección crónica⁽²⁻⁴⁾. Las comunicaciones científicas de los últimos años proponen que la infección se puede detener en pacientes seleccionados con tratamiento antibiótico (ATB) sin resección ósea o con resección mínima⁽⁵⁻⁷⁾.

Los esfuerzos están dirigidos a encontrar estrategias de tratamiento que cambien las amputaciones proximales del pie por resecciones distales eficientes, con preservación de una biomecánica más favorable para el paciente. Esta estrategia quirúrgica conservadora se refiere a procedimientos resectivos mínimos del hueso infectado sin necesidad de amputación, cuyo objetivo es la conservación del apoyo evitando cambios biomecánicos que aumentan las tasas de ulceración recurrente mediante la transferencia de presión a otras ubicaciones del pie que pueden ocurrir después de procedimientos quirúrgicos más extensos.

La terapia de la OM está influenciada principalmente por la presencia y extensión de la infección de partes blandas, necrosis, enfermedad vascular⁽⁸⁾ o la localización de la úlcera. Podríamos hablar de un nivel biológico viable como aquel nivel funcional más distal compatible con una razonable probabilidad de cicatrización.

En aquellas UPD distales complicadas con OM sin isquemia o infecciones necrotizantes de tejidos blandos, los ATB versus el tratamiento quirúrgico obtienen resultados similares en términos de tasas y tiempo de curación o complicaciones a corto plazo⁽⁵⁾. Sin embargo, diversas observaciones encuentran que cuando se combinan los ATB con desbridamiento y resección ósea local limitada, el resultado es superior que los ATB solos disminuyendo la probabilidad de amputación infracondílea, logrando una estancia hospitalaria más corta⁽⁹⁻¹¹⁾.

La cirugía conservadora en pacientes con OM crónica del antepié es una opción segura y eficaz que aumenta las posibilidades de curación y reduce la posibilidad de pérdida de la extremidad en comparación con los procedimientos de amputación radical^(12,13). Las amputaciones no solo afectan la calidad de vida⁽¹⁴⁾ y la salud psicológica, también afectan el pronóstico de vida⁽¹⁵⁾. Se estima que tras una amputación mayor la tasa de mortalidad en los siguientes 3 años es de 20% a 50% y alcanza 70% a los 5 años⁽¹⁶⁻¹⁸⁾. La duración del tratamiento ATB para lograr la remisión del pro-

ceso infeccioso es controvertido. Se propone que una reducción de los días de ATB para limitar eficazmente la resistencia, al reducir la presión selectiva sobre la flora bacteriana^(19,20), tiende a bajar los costos y a evitar efectos colaterales gastrointestinales o renal⁽²¹⁾.

En 2012 la guía de la Infectious Diseases Society of America (IDSA) recomendó el tratamiento ATB de 2 a 5 días cuando la resección ósea no deja tejido infectado residual, y tratamiento prolongado (≥ 4 semanas) cuando persiste hueso infectado y/o necrótico⁽²²⁾. Las nuevas directrices de la International Working Group on the Diabetic Foot (IWGDF) mantienen la recomendación de tratamiento ATB de pocos días para aquellos pacientes con resección de hueso infectado y no mayor a 6 semanas para los restantes⁽⁷⁾. Es necesaria la epitelización completa y sostenida de la UPD para prevenir cualquier nueva infección del pie, cuando se logra es un fuerte argumento en contra de la existencia de una OM activa⁽²³⁾.

La remisión de la OM puede considerarse cuando no hay signos locales o sistémicos de infección, con epitelización sostenida de la úlcera responsable de la OM, sin recurrencia de la infección o cirugía en el sitio inicial o de los rayos contiguos durante 1 año de seguimiento, con alteraciones radiológicas estables o mejoradas al año de tratamiento. El fracaso puede definirse como cualquier otro resultado. Estudios con diferencias metodológicas reportan tasas de remisión al año de 63,5% a 82,3%^(5,24-26). Se describe una serie de pacientes diabéticos asistidos en la Unidad de Pie con UPD y OM, con ATB terapia y resecciones distales del pie con el objetivo de prevenir amputaciones a nivel transmetatarsiano o proximal.

Material y métodos

Evaluamos los registros clínicos de 6 pacientes con UPD tratados en la Unidad de Pie del Hospital Departamental de Soriano y Hospital de Clínicas (UDELAR) con diagnóstico de OM definida por al menos dos de los siguientes criterios clínicos: una úlcera de duración ≥ 2 semanas sobre una prominencia ósea subyacente (superficie de la úlcera $> 2 \text{ cm}^2$ o una profundidad $> 3 \text{ mm}$), asociada a una sonda ósea positiva y/o anomalías consistentes con el diagnóstico de osteomielitis en radiografías simples (Rx) o resonancia magnética (RM). La presencia de un cultivo óseo positivo confirmaría el diagnóstico definitivo de osteomielitis.

En el abordaje de la UPD evaluamos los signos clínicos de infección junto a la prueba de la sonda ósea. Se complementó con Rx del pie realizada al inicio, a las dos semanas y al año de evolución, se realizó RM en tres casos (tabla 1).

La evaluación vascular se complementó con Doppler portátil calculando el índice tobillo/brazo (T/B) y con ecografía Doppler arterial.

Tabla 1. Pacientes con osteomielitis del pie. Características clínicas iniciales.

Paciente	1	2	3	4	5 ¹	6
Sexo (Masc: Fem)	Masc	Masc	Fem	Masc	Masc	Masc
Edad (años)	68	75	72	54	48	41
DM2 diagnóstico (años)	15	20	8	10	6	2
HbA1c (%)	10	12	15	9	12	11
Creatinina mg/dl (0,7-1,2)	1,10	1,14	1,0	0,75	1,14	0,69
PCR mg/l (0-5)	16	136	70	116	25	342
Leucocitos k/μl (4,5-11,3)	16,0	13,0	8,3	4,6	7,5	13,0
Fiebre (≥38°C)	Sí	No	No	No	No	Sí
Duración de UPD (semanas)	3	8	4	2	2	8
Sonda ósea +/-	+	+	+	+	-	+
Índice T/B (mmHg)	1,3	0,9	0,9	1,0	0,9	1,0
Imagen + (RM/Rx)	RM Rx	RM Rx	Rx	Rx.	RM Rx	Rx

UPD: úlcera de pie diabético; Índice T/B: índice tobillo/ brazo; PCR: proteína C reactiva; HbA1c; hemoglobina glicosilada; Rx: radiografía; RM: resonancia nuclear magnética.

¹ Deterioro de la creatinina durante el tratamiento ATB (1,40 mg/dl).

Tabla 2. Localización de la osteomielitis. Microbiología. Tratamiento ATB.

Localización de la osteomielitis	Patógeno	Antibiótico	Internación (días)	Duración del Tratamiento (semanas)	Paciente
Hallux	Polimicrobiano	AMP-Sulb TMP/Sx Ciprofloxacina	32	8	1
Calcáneo	<i>Escherichia coli</i> <i>Pseudomona aeruginosa</i>	Ceftriazona Amikacina	60	6	2
Falange	<i>Staphylococcus aureus</i>	TMP/Sx AMP-Sulb	Ambulatorio	8	3
Falange	<i>Staphylococcus aureus MRSA</i> <i>Enterobacter cloacae</i>	TMP/SX Ciprofloxacina	Ambulatorio	8	4
Metatarsiano	Polimicrobiano	Ceftriazona Clindamicina Linezolid ¹	27	5	5
Metatarsiano	Polimicrobiano	AMP-Sulb, TMP/Sx	21 Me 29,5 (SD:17,2)	3 Me 7,0 (SD: 2,0)	6

MRSA: *Staphylococcus aureus* resistente a la meticilina; TM/Sx: trimetropin sulfametoxazol; Amp-Sulb: ampicilina sulbactam; Amox-Clav: amoxicilina clavulánico.

¹ Aprobado por la US Food Drug Administration para el tratamiento del pie diabético. Me: mediana; SD: desvío estándar.

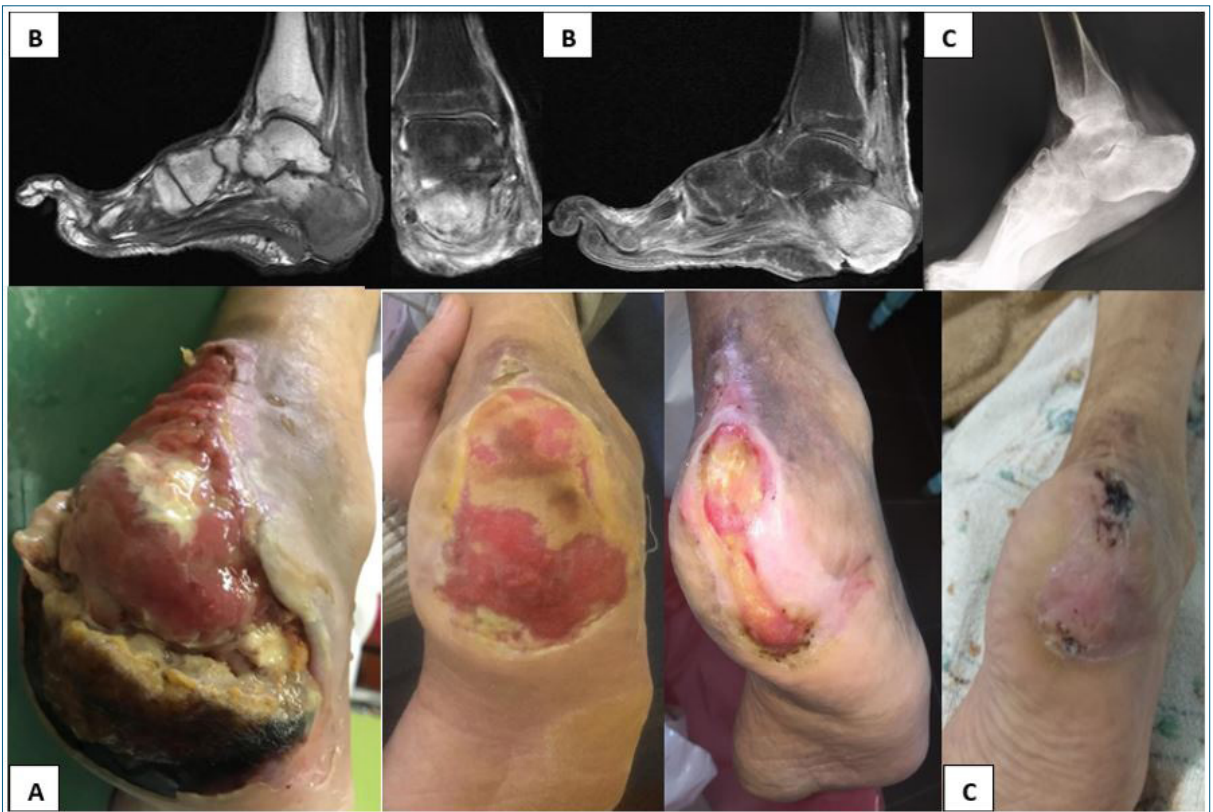

Figura 1. Paciente 2. **A)** Úlcera de Wagner* III-IV. Necrosis de la almohadilla plantar, pie derecho. **B)** Resonancia magnética. Cortes sagitales y coronales ponderados T1 con contraste: pérdida tegumentaria, edema de todos los planos, grasa de Kagger y tejido celular subcutáneo posterior. Edema del calcáneo en sector plantar y posterior que se refuerza con el contraste. En bloc quirúrgico, resección de partes blandas y restos óseos. Cicatrización al año. **C)** Rx a los dos años. Escoriaciones en talón por apoyo a los 2 años. Se confeccionan plantillas de descarga personalizadas.

* Wagner FW. The dysvascular foot: a system for diagnosis and treatment. Foot Ankle 1981:264-122.

Tabla 3. Criterios clínicos asociados a la OM del pie diabético para la selección del tratamiento medico.

- Sin elementos sistémicos de infección clínica.
- Sin contraindicación para recibir tratamiento ATB.
- Lesión limitada al antepié.
- Sin celulitis o necrosis extensa.
- Sin enfermedad vascular severa.
- La destrucción ósea no genera inestabilidad mecánica del pie. No exposición articular.
- El paciente se niega a la cirugía.
- Alto riesgo quirúrgico.
- No disponibilidad de cirujano.

Adaptado de Lipsky et al⁽²⁴⁾ y Senneville and Robineau⁽²⁵⁾.

Se obtuvo muestra para cultivo de tejido profundo de la úlcera o hisopado de los tejidos blandos después del desbridado, y del hueso cuando se realizó osteotomía, enviándose al laboratorio de microbiología. Se cuantificaron leucocitos, proteína C reactiva (PCR) creatinina y hemoglobina glicosilada (HbA1c) por los

métodos habituales de laboratorio.

El cuidado de la úlcera se basó en lavado con suero salino al 0,9% (SF), desbridado del tejido desvitalizado y cura en ambiente húmedo, se complementó con el uso de hidrocoloides-alginato o apósitos de plata. Se propició la descarga de la úlcera.

La cirugía conservadora se basó en: falangectomía, amputación distal del hallux, artroplastia de resección, osteotomía, resección de cabeza de metatarsiano.

Los ATB se seleccionaron de acuerdo con la comorbilidad del paciente y se prescribieron dosis adaptadas a las propuestas por las guías^(7,22). Se administraron por vía oral durante todo el período de tratamiento en dos pacientes, y por vía intravenosa (i/v) y oral en aquellos que requirieron internación (tabla 2). Se expresaron medidas de resumen central (media) y dispersión (desviación estándar) para la variable tiempo, HA1c y edad de los pacientes.

Definimos la remisión como la ausencia de cualquier signo clínico y radiológico de infección en el sitio

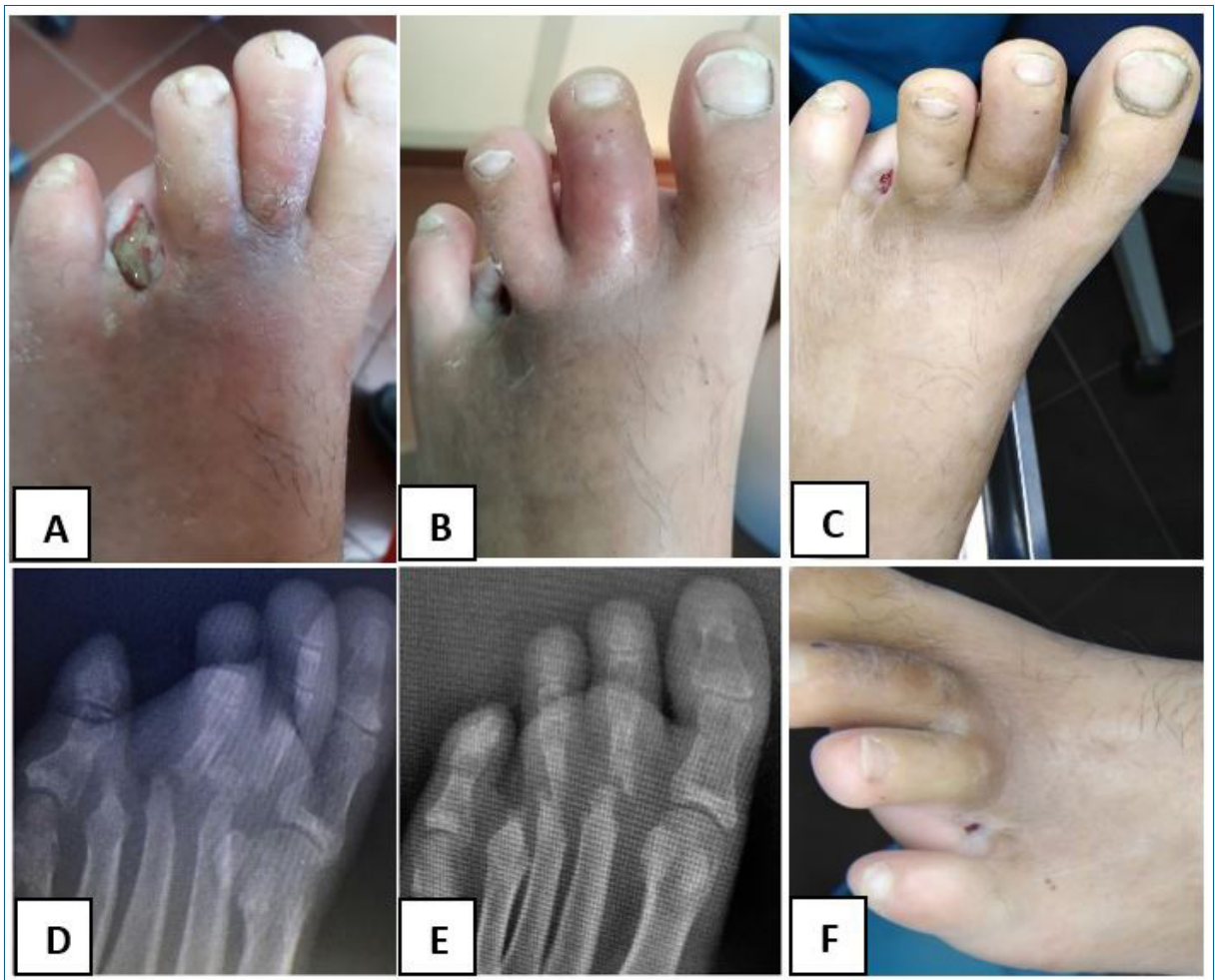

Figura 2. Paciente 5. **A)** Pie izquierdo. UPD postquirúrgica, 30 días de evolución postamputación del cuarto dedo, rubor de segundo y tercer dedo. **B)** Segundo dedo "en salchicha" con edema y rubor dorsal, 60 días postamputación del cuarto dedo. **C)** Reducción de signos inflamatorios y del diámetro de la úlcera luego de 5 semanas de tratamiento ATB. **D)** Rx, osteólisis de la cabeza del segundo y tercer metatarsiano, con luxación de la articulación metatarsofalángica, 60 días postamputación del cuarto dedo (la RM muestra artritis con osteomielitis). **E)** Rx: lesiones estables a los 12 meses. **F)** Sin elementos de infección de partes blandas. Leucocitos y PCR normales a los 12 meses.

inicial o contiguo evaluado al menos un año después del final del tratamiento ATB. Se solicitó el consentimiento informado firmado por los pacientes para la divulgación científica de los casos.

Resultados

Las características demográficas, valor de HbA1c, aclaramiento de creatinina, PCR y leucocitos de los pacientes se presentan en la tabla 1.

La mayoría fueron del sexo masculino, con una edad promedio de $59,6 \pm 13,9$ años, con una duración media de la DM de $10,1 \pm 6,4$ años, su HA1c media era $11,5 \pm 2\%$. La úlcera del pie tuvo una duración media hasta la consulta de $4,3 \pm 3,0$ semanas.

Se contactó el hueso a través de la úlcera (sonda ósea positiva) en 5/6 pacientes.

Todos tenían al menos un examen de imagen que mostraba anomalías compatibles con OM localizada en: metatarsianos (dos pacientes); falanges (tres pacientes), y calcáneo (un paciente).

Los resultados microbiológicos se muestran en la tabla 2.

La evaluación vascular mostró ateromatosis leve sin obstrucción significativa.

Fueron ingresados cuatro pacientes, de acuerdo con la gravedad de la infección, que recibieron terapia i/v. La estancia hospitalaria fue de $29,5 \pm 17,2$ días. La duración del tratamiento antibiótico fue de $7 \pm 2,0$ semanas.

El tratamiento ATB inicial fue empírico basado en combinaciones de β -lactámicos de amplio espectro (AE), trimetropin-sulfametoxazol (TM/Sx), ciprofloxacina, lincosamida, oxazolidinona. Se adaptó el

régimen ATB en aquellos pacientes con cultivo de un germen sensible. Las combinaciones más utilizadas y su duración se muestran en la tabla 2. Luego de un seguimiento de 12 meses tras finalizar el tratamiento ATB, los pacientes permanecieron en remisión clínica e imagenológica.

Discusión

Infección e isquemia son las causas más frecuentes de amputación en pacientes con UPD. La infección afecta al 60% de las UPD y a veces requiere de hospitalización. Una OM ocurre en 20% de las infecciones moderadas del pie y hasta en 60% de las graves, frecuentemente en el antepié⁽²⁷⁾.

Se produce por diseminación de la infección del tejido blando contiguo afectando el hueso cortical y posteriormente el medular. La delimitación de su tratamiento suele ser compleja y presenta alta tasa de recaída⁽²⁸⁾. Nuestros pacientes presentaron OM en localizaciones frecuentes como falanges y metatarso. Uno de ellos presentó infección de partes blandas del talón con osteomielitis del calcáneo (figura 1).

Tratamiento conservador

El tratamiento tradicional de la OM del pie ha sido la resección del hueso infectado. El tratamiento con ATB sin cirugía, o con cirugía mínima, puede ser factible en determinadas situaciones clínicas (tabla 3)^(29,30).

Terapia ATB

Se debe asegurar una adecuada opción de terapia ATB, con buena biodisponibilidad y duración apropiada, dependiendo de las características del paciente y de la infección⁽³⁰⁾. Si bien el tratamiento inicial es empírico, dirigido a los patógenos probables, aquellos estudios que guían el tratamiento médico según el resultado de los cultivos óseos y utilizan el descenso de los biomarcadores inflamatorios como buena respuesta tienen la mayor tasa de remisión permanente. Se recomienda la biopsia ósea quirúrgica o percutánea como método óptimo de obtención de hueso no contaminado para cultivo. Dificultades en su obtención o procesamiento puede ser una limitante para el tratamiento dirigido. En nuestra serie las muestras se extrajeron de resección del tejido de la UPD o hueso en cuatro pacientes e hisopado profundo de la úlcera en dos de ellos.

El tratamiento ATB se basó en el uso de β -lactámicos de AE, TM/Sx, ciprofloxacina, oxazolidinona y lincosamidas.

La infección extendida a partes blandas con descontrol glucémico motivó el ingreso, tratamiento i/v inicial junto a cirugía conservadora continuando con tratamiento oral hasta un máximo de 8 semanas. Aquellos pacientes que fueron tratados de forma ambulatoria,

recibieron tratamiento por vía oral exclusiva (tabla 2) proporcionando una remisión a largo plazo similar al descrito en la literatura^(26,31).

La administración oral o parenteral de ATB no ha mostrado diferencias significativas en la efectividad cuando se puede obtener la sensibilidad del germen^(32,33).

Frecuentemente aquellos fármacos que alcanzan buenas concentraciones en el hueso (fluoroquinolonas, TM/Sx, oxazolidinonas) también presentan buena disponibilidad cuando se administran en forma oral (mayor a 90%). Combinaciones de fluoroquinolonas y β -lactámicos son efectivas en el tratamiento de los patógenos habituales (estafilococos y Gram negativos)⁽²⁴⁾. Sin embargo, el aumento mundial de la prevalencia de bacterias multirresistentes podría afectar la elección de un tratamiento médico empírico. Cuando se requieren dosis altas de ATB por tiempo prolongado, en una cuarta parte de los pacientes la comorbilidad hepática o renal limita la eficacia del tratamiento⁽²¹⁾, esta observación ocurrió en uno de nuestros pacientes.

Duración del tratamiento ATB

La duración del tratamiento ATB en nuestros pacientes tuvo una mediana de tiempo de $7 \pm 2,0$ semanas.

Habitualmente se realiza un tratamiento ATB prolongado durante la OM, aunque en los últimos años diversos investigadores presentan buenos resultados con regímenes cortos. Tone y colaboradores publicaron un ensayo comparando 6 semanas de tratamiento vs 12 semanas, sin diferencias en la remisión pero presentando menores efectos secundarios para el régimen corto⁽⁶⁾. La evidencia se basa en estudios con gran variabilidad metodológica, por lo que no se establecen recomendaciones universalmente aceptadas. Desde 2012 IDSA sugiere tratamientos breves cuando se reseca el hueso infectado, o prolongado cuando existe evidencia de persistencia de hueso infectado, IWGDF propone no extenderlo más allá de las seis semanas^(7,22).

El paciente de la figura 2 presentó infección persistente en el segundo y tercer metatarsiano tras la amputación de las falanges del cuarto dedo. Molines-Barroso y colaboradores demostraron que aun cuando se reseca hueso, más de 40% de los pacientes presentan infección en el margen de resección⁽³⁴⁾. Las lesiones del primer metatarso han mostrado ser las de mayor riesgo de complicaciones⁽³⁵⁾. En nuestro caso, la respuesta al tratamiento ATB i/v inicial permitió continuar con β -lactámicos y linezolid completando cinco semanas, sin nueva cirugía. Las lesiones óseas permanecieron estables en la Rx al año con PCR de 1,1, leucocitosis normal y sin elementos clínicos inflamatorios localizables.

La localización más frecuente de la OM del pie diabético es el antepié y se asocia con un mejor pronós-

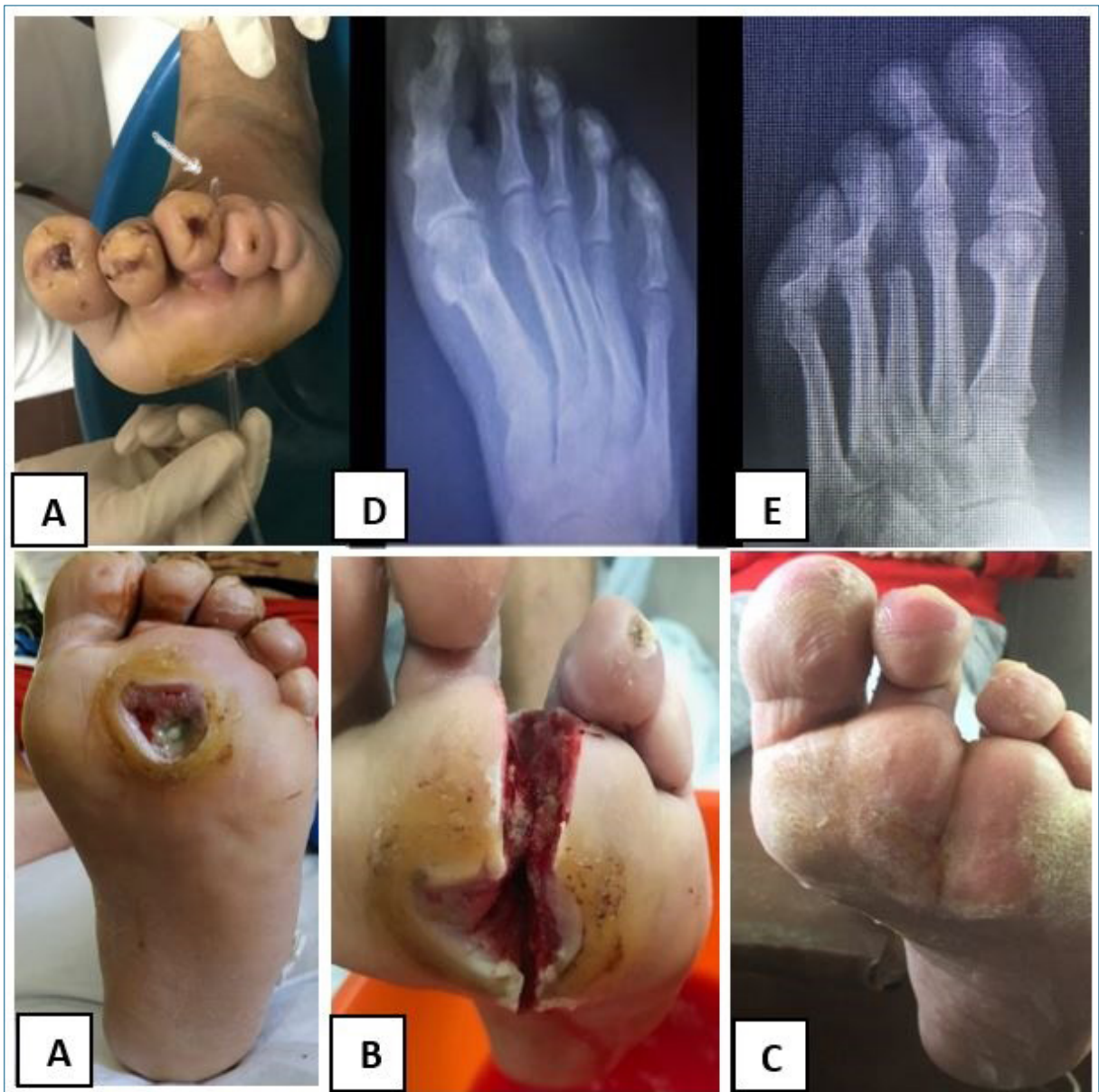

Figura 3. Paciente 6. **A)** UPD sobre la cabeza del tercer metatarsiano >1 cm², exposición ósea, fistulización a dorso. **B)** Resección de la cabeza del tercer metatarsiano por abordaje plantar. Ulcerectomía. Exposición de la cabeza metatarsiana. Desbridamiento de tejidos blandos Resección de la tercera cabeza junto a las falanges. **C)** Cierre de la herida por segunda intención a las 10 semanas. **D)** Radiografía preoperatoria. **E)** Radiografía al año.

tico que la OM del medio pie y del retropié. Cuando la infección de tejidos blandos se propaga rápidamente y se localiza en la parte media o posterior, la cirugía suele ser mandatoria. Otro paciente presentó infección compleja dle talón con OM. El Doppler arterial mostró buen flujo sanguíneo en la arteria tibial posterior, se realizó una necrectomía y remoción de fragmentos óseos en el block quirúrgico sin amputación. Se continuó con tratamiento ATB durante 6 semanas dirigido al germen cultivado y desbridamientos frecuentes, lo-

grando tejido de granulación y posterior cicatrización (figura 1).

El paciente que requirió menor tiempo de tratamiento ATB, presentó una amputación metatarsofalángica, realizándosele luego ATB durante tres semanas (figura 3).

Proponer una indicación breve de tratamiento de 6 semanas para todos los pacientes puede ser controversial⁽⁶⁾, ya que en algunos casos lleva mayor tiempo la remisión, por lo que se debe individualizar según las

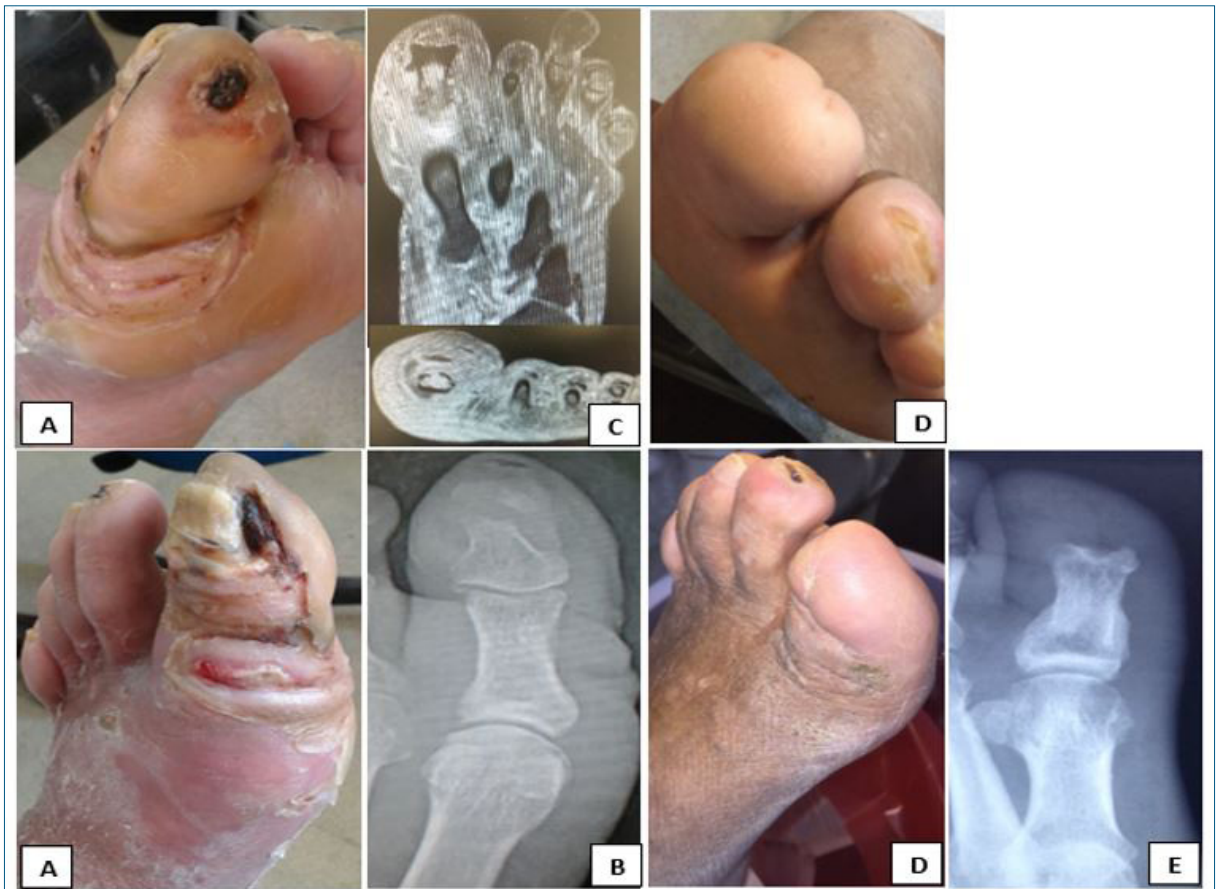

Figura 4. Paciente 1. **A)** Úlcera plantar del hallux con flemón del dedo y cara interna del antepié. **B)** Rx: interrupción de cortical y osteopenia de falange distal. **C)** RM corte axial y coronal: edema medular, destrucción de la cortical dorsal, sinovitis, edema de partes blandas. **D)** Falangectomía distal por abordaje dorsal, cicatrización a los 3 meses, visión plantar y dorsal. **E)** Rx posterior.

características de la lesión, más aun teniendo en cuenta los escasos estudios prospectivos controlados que lo avalan⁽⁷⁾.

Realizar tratamiento ATB como única opción implica hacerlo en el entorno de un equipo multidisciplinario, donde el cirujano debe controlar cada momento para resolver complicaciones durante el seguimiento del paciente.

Cirugía

Se recomienda el tratamiento quirúrgico en la infección diseminada con compromiso de partes blandas, gangrena, toxicidad sistémica, destrucción ósea progresiva en la Rx, secuestro óseo, fragmentación, protrusión ósea a través de la úlcera, exposición del espacio articular, pie no funcional, toxicidad ATB o válvula protésica^(36,37). Estos factores influyen en el resultado de la cirugía, siendo además necesario un estado vascular adecuado si queremos implementar desbridamientos o resecciones extensas⁽³⁸⁾. En nuestros pacientes la evaluación del índice T/B y la ecografía

Doppler arterial no evidenciaron afectación significativa de la perfusión.

La extensión de la cirugía depende de la experiencia, habilidades y recursos del cirujano, lo que reducirá el riesgo de complicaciones postquirúrgicas y, en especial, la ulceración recurrente⁽³⁹⁾. Diversos estudios sugieren que la cirugía conservadora (resección de hueso infectado y necrótico sin amputación), combinada con la terapia ATB puede ser el tratamiento apropiado, disminuyendo el número de amputaciones menores y mayores^(3,10,11,13). Contribuye en forma efectiva a la curación de la UPD y la OM, reduce el tiempo de curación, el tratamiento ATB y la tasa de recurrencia en comparación al tratamiento médico solo⁽¹¹⁾. Las desventajas de los procedimientos quirúrgicos de mayor nivel en el pie, como las amputaciones en rayo del primer dedo, dedos múltiples, transmetatarsianas o transtarsianas son la ulceración recurrente, la aparición de un pie inestable, los costos más altos, el aumento de la comorbilidad operatoria y el aumento de la mortalidad⁽⁴⁰⁾.

Se reconocen diferentes procedimientos quirúrgi-

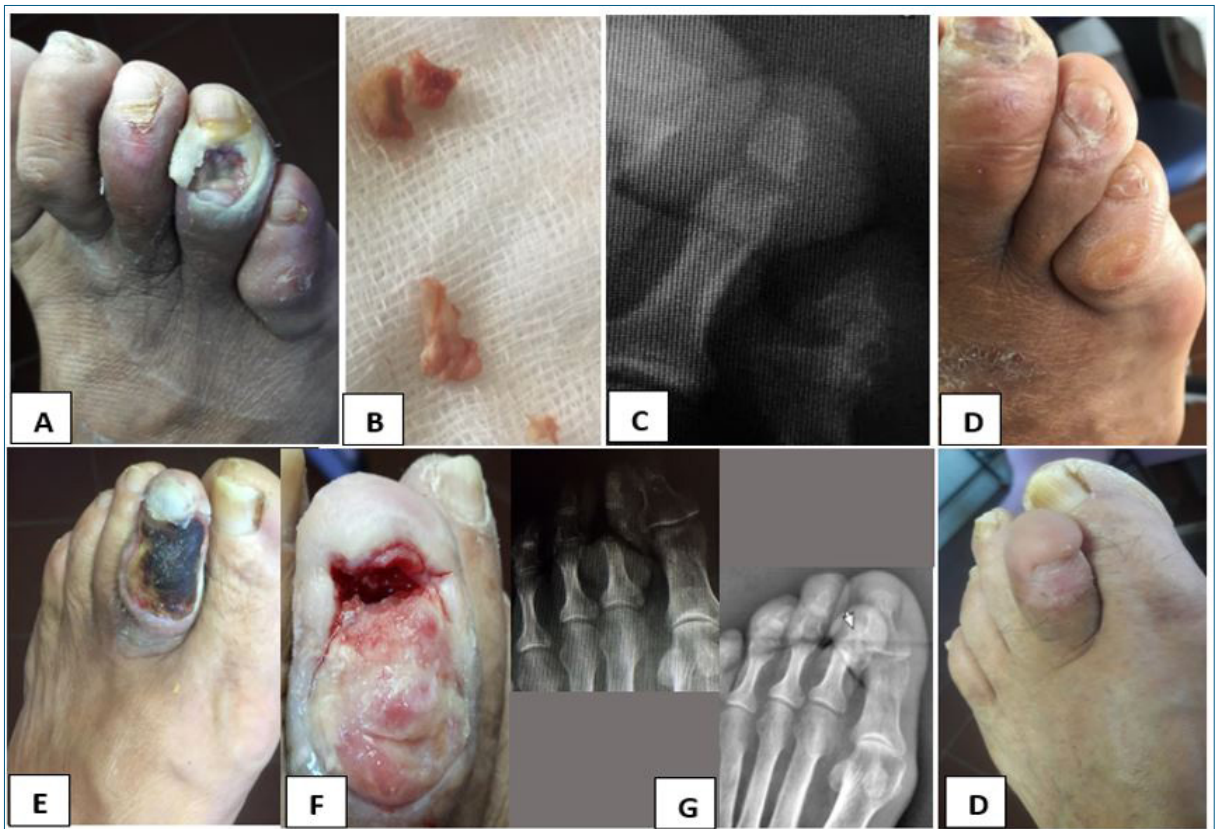


Figura 5. Pacientes 3 y 4. **A)** Paciente 3. UPD dorsal del cuarto dedo con OM de falange media que involucra la articulación interfalángica proximal. Ulcerectomía por abordaje a través de la herida. **B)** Osteotomía, resección de falange media y cabeza de falange proximal. **C)** Rx posterior al año. **D)** Control al año de cicatrización. **E)** Paciente 4. UPD dorsal del segundo dedo con OM de falange media. Involucra interfalángica proximal. **F)** Abordaje dorsal, resección de falange media y distal. **G)** Rx previa con luxación de interfalángica proximal. Rx al año, amputación falange media y distal. **H)** Control a un año de la cicatrización.

cos conservadores: falangectomía distal parcial (o amputación distal de Syme), artroplastia de la articulación interfalángica proximal o distal, artroplastia de la articulación metatarsofalángica, tenotomía percutánea del flexor, sesamoidectomía y resección de la cabeza del metatarsiano.

La úlcera plantar o distal del hallux es una causa frecuente de OM (figura 4A), la amputación del hallux contribuye a generar deformidades secundarias de los dedos vecinos y con ello nuevas úlceras. Para evitarlo una falangectomía parcial o total es posible, según la extensión de la lesión⁽⁴¹⁾. La conservación del hallux ofrece la ventaja potencial de mantener parcialmente los mecanismos biomecánicos y funcionales del primer radio a través de la inserción de la fascia plantar y del flexor hallucis brevis. En el caso de los dedos menores (figura 5), su preservación actúa como separador, impidiendo la desviación de los dedos vecinos. Los dedos en garra o martillo provocan úlceras recurrentes que afectan a la falange distal o la articulación interfalángica

ocupando casi todo el dorso proximal (figura 5G) o distal (figura 5C), complicándose con OM. Una afectación de la falange distal se soluciona con la amputación total o parcial de esta (figura 5E, 5F y 5G). Puede evaluarse la flexibilidad de la deformación y eventualmente realizar una tenotomía flexora percutánea para evitar recurrencias. La artroplastia de resección, cuando es posible, se realiza sobre la afectación interfalángica, incluyendo su eliminación. En las heridas dorsales es posible realizar ulcerectomía y extracción del hueso infectado (figura 5A, 5B y 5C)⁽⁴¹⁾. En el caso de los metatarsianos su resección está estandarizada para aquellas OM que lo afectan⁽⁴³⁾. El abordaje depende de las características de la úlcera, con un abordaje dorsal o plantar⁽⁴³⁾. Nuestro paciente (figura 3A) presentó una úlcera plantar con comunicación dorsal abarcando estructuras profundas y con un área mayor a 1 cm² sobre el tercer metatarsiano. Esto determinó un abordaje plantar extrayéndose la úlcera, el proceso también eliminó ambas paredes y la parte inferior de la lesión (figura 3B),

realizándose amputación de la cabeza del metatarsiano y falanges (figura 3E), lo cual permitió un cierre de la úlcera por segunda intención (figura 3C)⁽⁴⁴⁾. El abordaje plantar o dorsal de la cabeza metatarsiana ha mostrado similares tiempos de curación, pero los abordajes plantares presentan menos complicaciones. La cantidad de hueso reseca es importante en la aparición de una úlcera recurrente⁽⁴⁵⁾. Se han observado tasas de OM residual de hasta 40,7%⁽³⁵⁾. Como ya se mencionó, este hecho ocurrió en un paciente (figura 2), extendiéndose a la tercera y segunda articulación metatarsofalángica, realizándose tratamiento ATB prolongado sin cirugía posterior.

Como sugiere la literatura, se consideró la remisión en aquellos pacientes que no presentaron elementos clínicos de infección, acompañado de descenso de los biomarcadores inflamatorios e imagen sin evidencia de actividad destructiva, mantenida al año de seguimiento⁽³⁶⁾. La ausencia exclusiva de signos clínicos no se debe relacionar con la resolución del proceso, sobre todo en osteomielitis crónica. Dentro de los marcadores inflamatorios la velocidad de eritrosedimentación ha mostrado una posible asociación con la remisión⁽⁵⁾.

Conclusión

La cirugía con resección mínima sin amputación local o de alto nivel tiene éxito en casos seleccionados de UPD con OM, sin embargo su carácter no homogéneo, con diferentes presentaciones clínicas y comorbilidades de los pacientes, hace que debemos personalizar su manejo. La evidencia basada mayoritariamente en estudios retrospectivos y experiencias de expertos no es lo suficientemente fuerte para realizar una recomendación única, existiendo diferentes puntos de vista en su gestión^(46,47).

En el entorno de un equipo multidisciplinario, con controles frecuentes para identificar complicaciones, es posible seleccionar y realizar un tratamiento ATB con cirugía mínima a pacientes con OM del antepié evitando amputaciones menores o mayores. El Grupo de Trabajo Internacional sobre Pie Diabético (IWGDF) reconoce que la OM del pie diabético es un área en la que se necesitan pautas de tratamiento⁽⁷⁾.

Abstract

Infection is the most frequent complication in diabetic foot ulcers, and it is the main cause of minor and major lower extremities amputations.

Osteomyelitis accounts for 60% of cases and it constitutes a challenge when it comes to treatment, since controversies arise depending on its clinical presentation.

Resection of the infected bone has been the golden standard, despite it may cause functional sequelae and recurring ulcers. In the last two decades antibiotic the-

rapy has emerged, combined with a conservative surgical approach or no surgery in forefoot lesions, the results being satisfactory.

Objective: to present the results of medical treatment of foot osteomyelitis in diabetic patients, prioritizing minimal resections that avoid amputations which alter the biomechanics of the foot.

The study evaluated 6 diabetic patients assisted at the Diabetic Foot Unit, with phalanx, metatarsal and calcaneal osteomyelitis. They received antibiotic therapy for 7 ± 2 weeks and resections were limited to the forefoot, showing good evolution. During a one-year follow-up, there were no signs of infection in the initial site or adjacent to the lesion, support of the foot being preserved.

Conclusion: minimum resection surgery with no local or major amputation is a successful therapy in selected cases of diabetic foot osteomyelitis. Prospective trials are necessary to determine benefits of this management when compared to other approaches.

Resumo

A complicação mais frequente da úlcera do pé diabético (UFD) é a infecção, sendo o principal desencadeador de amputações menores e maiores.

A osteomielite (OM) está presente em até 60% dos casos e seu tratamento é um desafio, gerando controvérsias dependendo de suas formas clínicas de apresentação. A ressecção do osso infectado tem sido o tratamento padrão, podendo gerar sequelas funcionais e úlceras recorrentes. Nas últimas duas décadas, o tratamento antimicrobiano com cirurgia conservadora ou sem cirurgia tem sido proposto nas lesões do antepé, com resultados satisfatórios.

Objetivo: apresentar os resultados do tratamento clínico da osteomielite do pé em pacientes diabéticos, priorizando ressecções mínimas que evitem amputações desestabilizadoras de sua biomecânica.

Foram avaliados seis pacientes diabéticos (DM) atendidos na Unidade do Pé, com osteomielite de falanges, metatarsos e calcâneo, tratados com antibióticos por 7 ± 2 semanas e ressecções limitadas ao antepé com boa evolução. Durante um ano de seguimento, não houve sinais de infecção no local inicial ou contíguo da lesão, preservando o suporte.

Conclusão: a cirurgia com ressecção mínima sem amputação local ou de alto nível é bem-sucedida em casos selecionados de osteomielite do pé diabético. Ensaios prospectivos devem ser realizados para determinar os benefícios desta em relação a outras abordagens.

Bibliografía

- Schinca N, Acerenza S, Gil AD, Jorge AM, Mauro C, Martínez S, et al. Lower extremity amputation (LEA) study in Montevideo city, Uruguay 1996. Diabetes Res

- Clin Pract 2000; 50(Suppl 1):278. doi: 10.1016/S0168-8227(00)80949-3.
2. Henke PK, Blackburn SA, Wainess RW, Cowan J, Terando A, Proctor M, et al. Osteomyelitis of the foot and toe in adults is a surgical disease: conservative management worsens lower extremity salvage. *Ann Surg* 2005; 241(6):885-94. doi: 10.1097/01.sla.0000164172.28918.3f.
 3. Aragón-Sánchez J. Treatment of diabetic foot osteomyelitis: a surgical critique. *Int J Low Extrem Wounds* 2010; 9(1):37-59. doi: 10.1177/1534734610361949.
 4. Piaggese A, Schipani E, Campi F, Romanelli M, Baccetti F, Arvia C, et al. Conservative surgical approach versus non-surgical management for diabetic neuropathic foot ulcers: a randomized trial. *Diabet Med* 1998; 15(5):412-7. doi: 10.1002/(SICI)1096-9136(199805)15:5<412::AID-DIA584>3.0.CO;2-1.
 5. Lázaro-Martínez JL, Aragón-Sánchez J, García-Morales E. Antibiotics versus conservative surgery for treating diabetic foot osteomyelitis: a randomized comparative trial. *Diabetes Care* 2014; 37:789-95.
 6. Tone A, Nguyen S, Devemy F, Topolinski H, Valette M, Cazaubiel M, et al. Six-week versus twelve-week antibiotic therapy for nonsurgically treated diabetic foot osteomyelitis: a multicenter open-label controlled randomized study. *Diabetes Care* 2015; 38(2):302-7. doi: 10.2337/dc14-1514.
 7. Lipsky BA, Senneville É, Abbas ZG, Aragón-Sánchez J, Diggle M, Embil JM, et al. Guidelines on the diagnosis and treatment of foot infection in persons with diabetes (IWGDF 2019 update). *Diabetes Metab Res Rev* 2020; 36(Suppl 1):e3280. doi: 10.1002/dmrr.3280.
 8. Schinca N, Jorge AM, Pedreira W. Amputaciones en infecciones profundas del pie diabético. (Resúmenes XIII Congreso de la Asociación Latinoamericana de Diabetes). *Rev ALAD* 2007; XV(4):187.
 9. Tan JS, Friedman NM, Hazelton-Miller C, Flanagan JP, File TM Jr. Can aggressive treatment of diabetic foot infections reduce the need for above-ankle amputation? *Clin Infect Dis* 1996; 23(2):286-91.
 10. Shaikh N, Vaughan P, Varty K, Coll AP, Robinson AH. Outcome of limited forefoot amputation with primary closure in patients with diabetes. *Bone Joint J* 2013; 95-B(8):1083-7. doi: 10.1302/0301-620X.95B8.31280.
 11. Widatalla AH, Mahadi SE, Shawer MA, Mahmoud SM, Abdelmageed AE, Ahmed ME. Diabetic foot infections with osteomyelitis: efficacy of combined surgical and medical treatment. *Diabet Foot Ankle* 2012; 3:1. doi: 10.3402/dfa.v3i0.18809.
 12. Lázaro-Martínez JL, García-Madrid M, García-Álvarez Y, Álvaro-Afonso FJ, Sanz-Corbalán I, García-Morales E. Conservative surgery for chronic diabetic foot osteomyelitis: procedures and recommendations. *J Clin Orthop Trauma* 2020; 16:86-98. doi: 10.1016/j.jcot.2020.12.014.
 13. Aragón-Sánchez J, Lázaro-Martínez JL, Álvaro-Afonso FJ, Molines-Barroso R. Conservative surgery of diabetic forefoot osteomyelitis: how can i operate on this patient without amputation?. *Int J Low Extrem Wounds* 2015; 14(2):108-31. doi: 10.1177/1534734614550686.
 14. Fortuna C, Giaudrone I, Saucedo Á, Scópic R, Silva L, Silveira J, et al. Calidad de vida en pacientes diabéticos amputados menores de 60 años en Hospital Pasteur, Uruguay. En el período de agosto - setiembre de 2018. *An Fac Med (Univ Repúb Urug)* 2021; 8(S1). Disponible en: <https://revistas.udelar.edu.uy/OJS/index.php/anfamed/article/view/458> [Consulta: 24 set 2021].
 15. López Chapuis D, Esperón A, Vallverdú M, Gómez Fossati C. Amputaciones de causa vascular. Selección del nivel. *Cir Urug* 1996;66(3):139-47. Disponible en: https://revista.scu.org.uy/index.php/cir_urug/article/view/4254 [Consulta: 24 set 2021].
 16. Toursarkissian B, Shireman PK, Harrison A, D'Ayala M, Schoolfield J, Sykes MT. Major lower extremity amputations: contemporary experience in a single Veterans Affairs institution. *Am Surg* 2002; 68(7):606-10.
 17. Schofield CJ, Libby G, Brennan GM, MacAlpine RR, Morris AD, Leese GP, et al. Mortality and hospitalization in patients after amputation: a comparison between patients with and without diabetes. *Diabetes Care* 2006; 29(10):2252-6. doi: 10.2337/dc06-0926.
 18. Martins-Mendes D, Monteiro-Soares M, Boyko EJ, Ribeiro M, Barata P, Lima J, et al. The independent contribution of diabetic foot ulcer on lower extremity amputation and mortality risk. *J Diabetes Complications* 2014; 28(5):632-8.
 19. Rice LB. The Maxwell Finland Lecture: for the duration-rational antibiotic administration in an era of antimicrobial resistance and clostridium difficile. *Clin Infect Dis* 2008; 46:491-6.
 20. Hayashi Y, Paterson DL. Strategies for reduction in duration of antibiotic use in hospitalized patients. *Clin Infect Dis* 2011; 52:1232-40.
 21. van Asten SAV, Mithani M, Peters EJG, La Fontaine J, Kim PJ, Lavery LA. Complications during the treatment of diabetic foot osteomyelitis. *Diabetes Res Clin Pract* 2018; 135:58-64. doi: 10.1016/j.diabres.2017.06.002.
 22. Lipsky BA, Berendt AR, Cornia PB, Pile JC, Peters EJ, Armstrong DG, et al. 2012 Infectious Diseases Society of America clinical practice guideline for the diagnosis and treatment of diabetic foot infections. *Clin Infect Dis* 2012; 54(12):e132-73. doi: 10.1093/cid/cis346.
 23. Hartemann-Heurtier A, Senneville E. Diabetic foot osteomyelitis. *Diabetes Metab* 2008; 34:87-95.
 24. Senneville E, Lombart A, Bertrand E, Valette M, Legout L, Cazaubiel M, et al. Outcome of diabetic foot osteomyelitis treated nonsurgically: a retrospective cohort study. *Diabetes Care* 2008; 31:637-42.
 25. Game FL, Jeffcoate WJ. Primarily non-surgical management of osteomyelitis of the foot in diabetes. *Diabetologia* 2008; 51(6):962-7. doi: 10.1007/s00125-008-0976-1.
 26. Jordano-Montañez Q, Muñoz-Tatay M, Viadé-Julia J, Jaen-Manzanera A, Royo-Serrando J, Cuchi-Burgos E, et al. [Diabetic foot osteomyelitis: is conservative treatment possible?]. *Enferm Infecc Microbiol Clin* 2014; 32(9):555-9. doi: 10.1016/j.eimc.2014.03.012.
 27. Lipsky BA. Bone of contention: diagnosing diabetic foot osteomyelitis. *Clin Infect Dis* 2008; 47(4):528-30.
 28. Berendt AR, Peters EJ, Bakker K, Embil JM, Eneroth M, Hinchliffe RJ, et al. Diabetic foot osteomyelitis: a progress report on diagnosis and a systematic review of treatment. *Diabetes Metab Res Rev* 2008; 24(Suppl 1):S145-61. doi: 10.1002/dmrr.836.

29. Lipsky BA. Treating diabetic foot osteomyelitis primarily with surgery or antibiotics: have we answered the question?. *Diabetes Care* 2014; 37(3):593-5. doi: 10.2337/dc13-251.
30. Senneville E, Robineau O. Treatment options for diabetic foot osteomyelitis. *Expert Opin Pharmacother* 2017; 18(8):759-65. doi: 10.1080/14656566.2017.13163.
31. Zeun P, Gooday C, Nunney I, Dhataria K. Predictors of outcomes in diabetic foot osteomyelitis treated initially with conservative (nonsurgical) medical management: a retrospective study. *Int J Low Extrem Wounds* 2016; 15(1):19-25. doi: 10.1177/1534734615596892.
32. Conterno LO, da Silva Filho CR. Antibiotics for treating chronic osteomyelitis in adults. *Cochrane Database Syst Rev* 2009; 3:CD004439.
33. Spellberg B, Lipsky BA. Systemic antibiotic therapy for chronic osteomyelitis in adults. *Clin Infect Dis* 2012; 54(3):393-407. doi: 10.1093/cid/cir842.
34. Molines-Barroso RJ, Lázaro-Martínez JL, Aragón-Sánchez J, García Morales E, Benoit-Montesinos JV, Álvaro-Afonso FJ. Analysis of transfer lesions in patients who underwent surgery for diabetic foot ulcers located on the plantar aspect of the metatarsal heads. *Diabet Med* 2013; 30(8):973-6. doi: 10.1111/dme.12202.
35. Atway S, Nerone VS, Springer KD, Woodruff DM. Rate of residual osteomyelitis after partial foot amputation in diabetic patients: a standardized method for evaluating bone margins with intraoperative culture. *J Foot Ankle Surg* 2012; 51(6):749-52. doi: 10.1053/j.jfas.2012.06.017.
36. Lipsky BA, Aragón-Sánchez J, Diggle M, Embil J, Kono S, Lavery L, et al. IWGDF guidance on the diagnosis and management of foot infections in persons with diabetes. *Diabetes Metab Res Rev* 2016; 32(Suppl 1):45-74. doi: 10.1002/dmrr.2699.
37. Allahabadi S, Haroun KB, Musher DM, Lipsky BA, Barshes NR. Consensus on surgical aspects of managing osteomyelitis in the diabetic foot. *Diabet Foot Ankle* 2016; 7:30079. doi: 10.3402/dfa.v7.30079.
38. Aragón-Sánchez J, Lázaro-Martínez JL, Hernández-Herrero C, Campillo-Vilorio N, Quintana-Marrero Y, García-Morales E, et al. Does osteomyelitis in the feet of patients with diabetes really recur after surgical treatment? Natural history of a surgical series. *Diabet Med* 2012; 29(6):813-8. doi: 10.1111/j.1464-5491.2011.03528.
39. Lázaro-Martínez JL, Aragón-Sánchez J, Álvaro-Afonso FJ, García-Morales E, García-Álvarez Y, Molines-Barroso RJ. The best way to reduce reulcerations: if you understand biomechanics of the diabetic foot, you can do it. *Int J Low Extrem Wounds* 2014; 13(4):294-319. doi: 10.1177/1534734614549417.
40. Piaggese A, Iacopi E, Pieruzzi L, Coppelli A, Goretti C. Diabetic foot surgery "Made in Italy". Results of 15 years of activity of a third-level centre managed by diabetologists. *Diabetes Res Clin Pract* 2020; 167:108355.
41. Boffeli TJ, Goss MS. Distal Syme hallux amputation for tip of toe wounds and gangrene complicated by osteomyelitis of the distal phalanx: surgical technique and outcome in consecutive cases. *J Foot Ankle Surg* 2018; 57:456-61.
42. Frykberg RG, Wittmayer B, Zgonis T. Surgical management of diabetic foot infections and osteomyelitis. *Clin Podiatr Med Surg* 2007; 24:469-82.
43. Griffiths GD, Wieman TJ. Metatarsal head resection for diabetic foot ulcers. *Arch Surg* 1990; 125:832-5.
44. Tardáguila-García A, Sanz-Corbalán I, Molines-Barroso RJ, Álvaro-Afonso FJ, García-Álvarez Y, Lázaro-Martínez JL. Complications associated with the approach to metatarsal head resection in diabetic foot osteomyelitis. *Int Wound J* 2018; 16(2):467-72.
45. Molines-Barroso RJ, Lázaro-Martínez JL, Álvaro-Afonso FJ, Sanz-Corbalán I, García-Klepzig JL, Aragón-Sánchez J. Validation of an algorithm to predict reulceration in amputation patients with diabetes. *Int Wound J* 2017; 14(3):523-8. doi: 10.1111/iwj.12639.
46. Bakker K, Schaper NC. The development of global consensus guidelines on the management and prevention of the diabetic foot 2011. *Diabetes Metab Res Rev* 2012; 28(Suppl 1):116-8. doi: 10.1002/dmrr.2254.
47. Game FL. Osteomyelitis in the diabetic foot: diagnosis and management. *Med Clin North Am* 2013; 97(5):947-56. doi: 10.1016/j.mcna.2013.03.010.

Contribución de autores

Pablo Orellano, ORCID 0000-0002-5080-5961. Concepción; diseño, ejecución, recolección de datos, redacción.

Oscar Maglione, ORCID 0000-0003-3387-214X. Ejecución, recolección de datos, revisión crítica.

Lorena Irastorza, ORCID 0000-0002-4647-7213. Ejecución, recolección de datos, revisión crítica.

María de Huerto Urdangarin, ORCID 0000-0002-5713-3352. Ejecución, recolección de datos.

Matías Torres Negreira, ORCID-0000-0003-1098-3680. Ejecución, recolección de datos, revisión crítica.

María Gastambide, ORCID 0000-0002-2798-7752. Ejecución, revisión crítica.

Lucía Introiini, ORCID 0000-0002-7488-3876. Ejecución, recolección de datos, revisión.

Martha Cabrera, ORCID 0000-0001-6615-465X. Ejecución, recolección de datos, revisión.

Liliana Vucovich, ORCID 0000-0002-0801-8649. Ejecución, recolección de datos.