

# Paliación endoscópica con stent duodenal en cáncer gástrico estadio IV complicado con estenosis gastroduodenal

Endoscopic stenting for palliation of Stage IV gastric cancer with malignant gastric outlet obstruction. A clinical case

Palição endoscópica com stent duodenal em câncer gástrico estágio IV complicado por estenose gastroduodenal. Caso clínico

Valentina Elicegui<sup>1</sup>, Mauricio Pontillo<sup>2</sup>

## Resumen

**Introducción:** el cáncer gástrico es la quinta neoplasia en frecuencia a nivel mundial. Su diagnóstico suele ser tardío. La estenosis gastroduodenal es una complicación frecuente, que condiciona el pronóstico y el tratamiento. Contamos con varias modalidades en cuanto a la paliación de esta complicación. Destacamos el tratamiento quirúrgico mediante derivación digestiva (gastroenteroanastomosis), y el tratamiento endoscópico, mediante colocación de un stent o prótesis metálica autoexpandible (PMA). El objetivo es exponer el caso clínico de una paciente portadora de un cáncer gástrico avanzado complicado con estenosis gastroduodenal en la cual se optó por la colocación de una PMA. La bibliografía comparativa entre ambas técnicas es controvertida. Existen estudios importantes que recomiendan la técnica quirúrgica frente a la endoscópica, y viceversa. Con este fin se han realizado múltiples trabajos. Los posibles beneficios de la paliación endoscópica son: menor estadía hospitalaria, rápido reintegro a la vía oral. El caso clínico expuesto por el contrario no se benefició de la menor estadía hospitalaria, en parte, por ser necesaria su internación por comorbilidades médicas. No presentó complicaciones posteriores relacionadas al procedimiento.

**Conclusiones:** la elección de la técnica a utilizar deberá ser individualizada, teniendo en cuenta el paciente, sus comorbilidades, recursos técnicos, experiencia del personal, y recursos económicos. Se necesitan más estudios para demostrar beneficio de la técnica paliativa más adecuada.

**Palabras clave:** Neoplasias gástricas  
Estenosis gastroduodenal  
Paliación endoscópica  
Prótesis metálica autoexpandible

**Key words:** Stomach neoplasms  
Gastroduodenal stenosis  
Endoscopic palliation  
Self-expandable metal prosthesis

1. Residente Cirugía General.

2. Cirujano General.

Departamento de Cirugía General. Círculo Católico de Obreros del Uruguay.

Los autores declaran no tener conflicto de intereses.

Se obtuvo el consentimiento de la paciente referida en el caso clínico para su publicación.

Correspondencia: Dra. Valentina Elicegui. Correo electrónico: valentinaelice2@gmail.com

Recibido: 1/8/2021

Aprobado: 12/1/2022

Attribution-NonCommercial 4.0 International (CC BY-NC 4.0)

## Introducción

El cáncer gástrico es la quinta neoplasia en frecuencia a nivel mundial según la Agencia Internacional de Investigación del Cáncer y la segunda neoplasia del tubo digestivo. Presenta una elevada morbimortalidad, presentándose en etapas avanzadas al momento del diagnóstico: 20% a 30% debutan en estadio IV<sup>(1)</sup>.

Constituye la cuarta causa de muerte por cáncer en hombres y la séptima en mujeres en Uruguay<sup>(2)</sup>.

La estenosis gastroduodenal es una complicación frecuente, que condiciona el pronóstico vital de la enfermedad y determina una conducta terapéutica.

Contamos con varias modalidades en cuanto a la paliación de esta complicación. Destacamos el tratamiento quirúrgico mediante derivación digestiva (gastroenteroanastomosis), y el tratamiento endoscópico mediante colocación de prótesis metálicas autoexpandibles (PMA)

El objetivo del tratamiento paliativo será restablecer el tránsito digestivo, mejorando el estado nutricional de los pacientes y así su calidad de vida, siendo lo menos invasivos posible, ya que el pronóstico de la enfermedad en esta etapa es ominoso. Se estima que a 5 años, la sobrevida es cercana a 0% según el Instituto Nacional del Cáncer<sup>(2)</sup>.

Presentaremos un caso clínico en una paciente añosa portadora de cáncer gástrico estadio IV complicado con estenosis gastroduodenal en la que se realiza paliación endoscópica.

## Caso clínico

Mujer de 80 años. Diabetes mellitus no insulino-requiere, institucionalizada.

Ingresa por historia de dolor abdominal de 10 días de evolución de intolerancia digestiva alta, dado por vómitos alimenticios que no mejoran con antieméticos, al inicio frecuentes y escasos, luego más espaciados

donde se reconoce contenido ingerido en los días previos. Estaba acompañado de dolor abdominal tipo cólico al inicio del cuadro, que calmaba con los vómitos.

Al examen físico se destaca mal estado general, deshidratada, adelgazada. Anemia clínica. Sin alteraciones en lo cardiovascular o pleuropulmonar. Abdomen: blando, depresible, con leve dolor epigástrico. Clapoteo y bazuqueo.

Se coloca sonda nasogástrica con un gasto de 180 ml de contenido gástrico.

Destacamos de la analítica bioquímica la presencia de alcalosis hipoclorémica, injuria renal aguda prerrenal, desnutrición proteico-calórica severa, hipoalbuminemia de 2,8 mg/dl. Hemoglobina de 10 mg/dl, microcítica hipocrómica.

Se solicita tomografía computada de abdomen con contraste intravenoso (figura 1). Se evidencia estómago en palangana, de paredes finas. En el píloro y la primera porción de duodeno se observa transición del calibre con estenosis. A nivel hepático presenta imágenes hipodensas múltiples compatibles con metástasis hepáticas. Adenomegalias retroperitoneales de hasta 12 mm desde tronco celíaco hasta cono aórtico.

Se realiza fibrogastroscopía: a nivel de bulbo duodenal estenosis infranqueable con mucosa irregular granular. Se toma biopsia, la anatomía patológica informa adenocarcinoma moderadamente diferenciado.

Esofagogastroduodeno con doble contraste: lesión en bulbo duodenal sin pasaje de contenido (figura 2).

Dado el estado biológico de la paciente (añosa, desnutrición proteico-calórica severa, institucionalizada, dependiente para actividades básicas de la vida diaria, portadora de un cáncer gástrico diseminado, estadio IV) se decide paliación endoscópica de su estenosis.

Se inicia nutrición parenteral. Se coordina endoscopia con colocación de PMA transtumoral de 22 mm

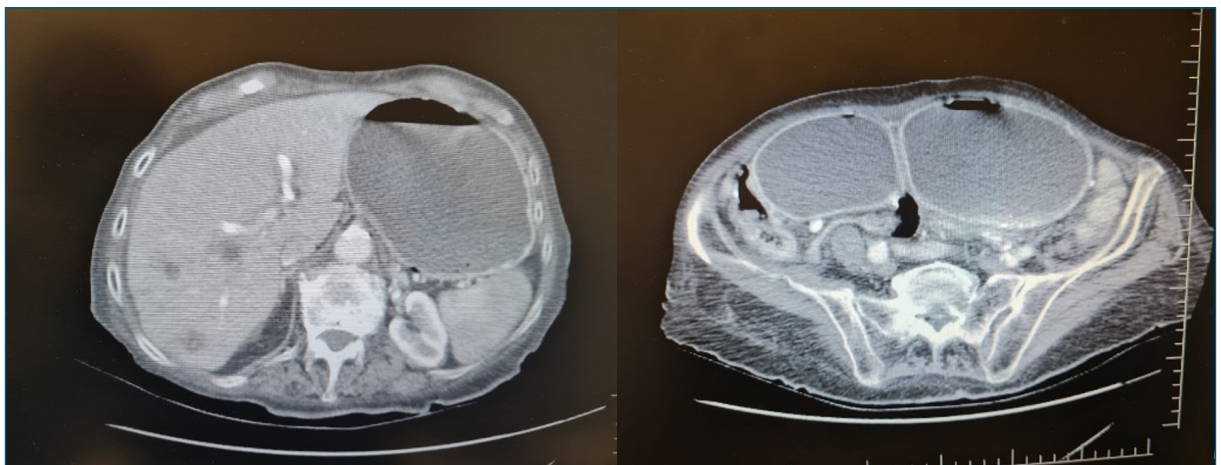
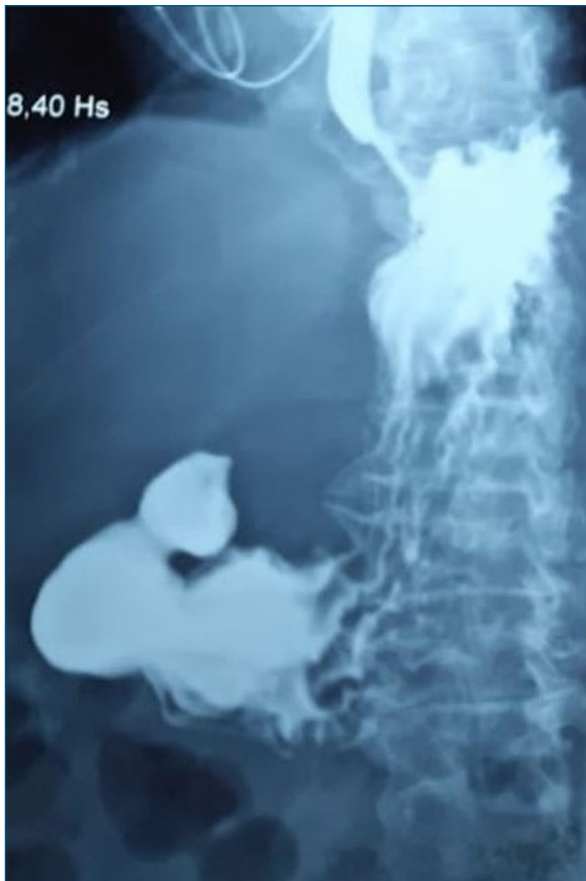

Figura 1. Tomografía axial computada de abdomen y pelvis.



**Figura 2.** Esófagogastroduodeno doble contraste: se observa ausencia de pasaje de contraste a duodeno.

mediante técnica combinada con fluoroscopia, sin incidentes (figura 3).

Buena tolerancia posterior, mejoría sintomática. A las 72 horas se realiza esófagogastroduodenoscopia de doble contraste con el fin de objetivar normoposicionamiento de la prótesis, evidenciándose buen pasaje de contraste a duodeno (figura 4).

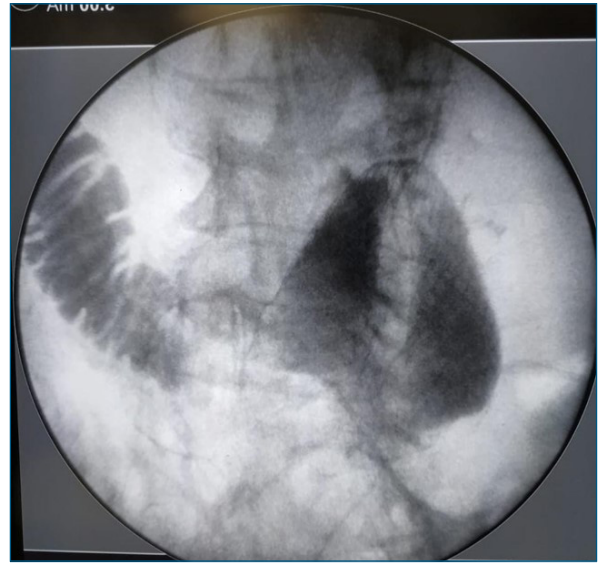
La paciente es dada de alta a los 9 días del procedimiento, tolerando vía oral y con ascenso ponderal, sin dolor abdominal. Franca mejoría de parámetros nutricionales (albuminemia 3,2 mg/dl).

### Discusión y conclusiones

La paliación del cáncer gástrico avanzado complicado con estenosis gastroduodenal continúa siendo discutida en la actualidad.

Ha habido un cambio en el enfoque terapéutico, acercándonos cada vez más a los procedimientos mínimamente invasivos, mejorando la calidad de vida de los pacientes.

Las opciones terapéuticas son: el procedimiento clásico (derivación digestiva quirúrgica) y los procedimientos endoscópicos, asociados o no a fluoroscopia, mediante colocación de una PMA. Ambas presentan



**Figura 3.** Prótesis metálica autoexpandible colocada en el duodeno, transtumoral.

sus ventajas y limitaciones frente al pronóstico, complicaciones, y eficacia. La bibliografía comparativa de ambas técnicas es controvertida.

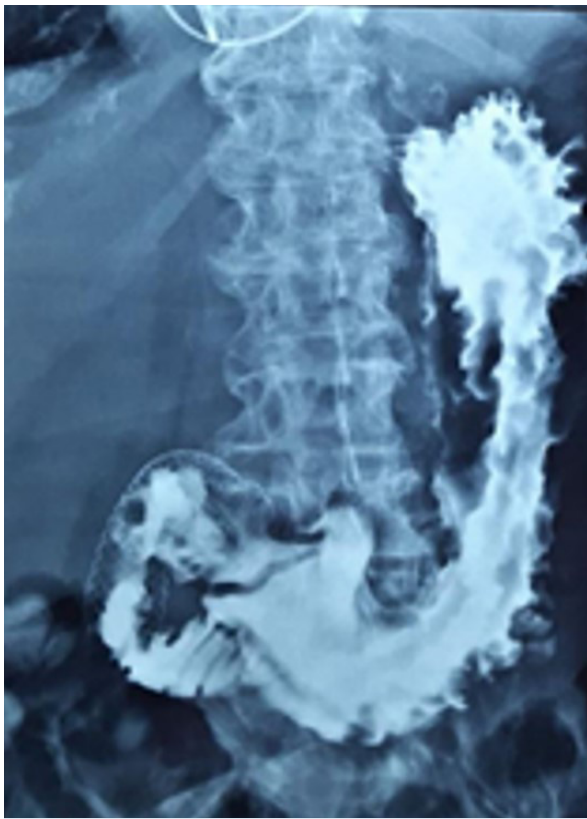
La paliación quirúrgica mediante gastroenteroanastomosis es una técnica segura, eficaz, y costo-efectiva. Presenta como ventaja ser un procedimiento definitivo, con una tasa de complicaciones que llega hasta el 20%.

Si bien hay estudios que refieren que el abordaje laparoscópico es seguro, con mismo índice de complicaciones y menor tiempo operatorio, su utilización no ha sido consensuada ni estandarizada<sup>(1)</sup>.

Un estudio retrospectivo reciente realizado por Jang y colaboradores<sup>(3)</sup> analiza la colocación de PMA en 127 pacientes versus tratamiento quirúrgico en 183 pacientes en enfermos con obstrucción neoplásica del tracto de salida del estómago, incluyendo cáncer gástrico y pancreático. Concluye que no hay diferencias significativas en cuanto a el éxito de la paliación, con un mayor tiempo de sobrevida en el grupo que se sometieron al acto quirúrgico (193,4 vs 119,9 días respectivamente). La duración del alivio de los síntomas también fue mayor en este grupo (169,2 vs 96,5 respectivamente).

A favor de la resolución endoscópica en nuestra paciente se identifica en varias publicaciones como factor independiente de fallo de la cirugía la presencia de hipalbuminemia<sup>(3,4)</sup>. La presencia de ascitis también predispone al aumento de complicaciones por esta vía<sup>(4)</sup>.

El tratamiento endoscópico de la estenosis gastroduodenal comenzó a utilizarse desde la década de 1990, y fue descrito por primera vez por Topazian y colaboradores<sup>(5)</sup>. Propone su indicación en pacientes con lesión maligna confirmada, incurable o irresecable, y expectativa de vida menor a 6 meses.



**Figura 4.** Esofagogastroduodeno doble contraste de control. Se observa pasaje de contraste a duodeno. PMA normoposicionada.

Su utilización ha venido en ascenso en los últimos años. No contamos en Uruguay con experiencia registrada en cuanto a la paliación endoscópica en este tipo de pacientes debido, en parte, a la ausencia de endoscopistas con experiencia en la técnica en todos los centros, además de ser un dispositivo de alto costo que no forma parte de las prestaciones sanitarias del Plan Integral de Atención en Salud (PIAS).

La bibliografía comparativa entre ambas técnicas es controvertida. Existen estudios importantes que recomiendan la técnica quirúrgica frente a la endoscópica, y viceversa. Con este fin se han realizado múltiples trabajos.

Miyazaki y colaboradores<sup>(1)</sup> realizan un metaanálisis comparativo, incluyendo ensayos clínicos controlados, revisiones sistemáticas y estudios randomizados. Concluyen que la colocación de PMA presenta un menor tiempo de internación (12 días menos que la gastroenteroanastomosis), así como un menor costo hospitalario. No se encontraron diferencias significativas en cuanto a las complicaciones mayores entre las técnicas. Nuestra paciente no se benefició del tiempo de internación acotado como refiere la bibliografía, ya que debió permanecer internada por sus patologías médicas asociadas.

Recientemente un metaanálisis realizado por Mintzi-

ras y colaboradores<sup>(6)</sup> encuentra una mayor supervivencia en el grupo tratado con derivación quirúrgica, frente a los tratados endoscópicamente. Además reporta un riesgo de reintervención endoscópica tres veces mayor para este último. Destacamos que la elección de los pacientes para una técnica u otra no es aleatoria. La elección se basa en múltiples aspectos, entre otros el *performance status* del paciente, por lo que la supervivencia en este estudio, a criterio de los autores, está lógicamente sesgada.

Una revisión sistemática Cochrane publicada en 2018, con un N de 84 pacientes, agrega a los beneficios de la PMA un rápido retorno a la alimentación enteral (moderado nivel de evidencia) frente a la técnica quirúrgica<sup>(7)</sup>.

García y colaboradores<sup>(8)</sup> realizaron un estudio retrospectivo de 5 años, 27 pacientes fueron tratados con PMA. La colocación fue exitosa en 100% de los casos. El 92,5% de los pacientes obtuvo buenos resultados, con tolerancia a la vía oral en las primeras 72 horas. 14,8% de los pacientes presentaron complicaciones, todos mostraron ictericia por obstrucción de la ampolla de Vater. No hubo otras complicaciones. No se registró mortalidad asociada al procedimiento.

Las principales complicaciones del procedimiento endoscópico son hemorragia, perforación, migración, obstrucción biliar y obstrucción protésica por crecimiento tumoral.

Tringali y colaboradores<sup>(9)</sup> encuentran un porcentaje de permeabilidad de 92,9% al mes, 86,2% a los 2 meses, y 63,4% a los 6 meses. Una tasa de efectos adversos relacionados con la colocación de la prótesis de 19,4% y una duración media del stent de 47 días (0 a 195 días).

En la paciente reportada creemos que la mejor paliación es la colocación de una PMA, por ser una paciente añosa, institucionalizada, con *performance status* desfavorable, con repercusión nutricional severa, con el riesgo de falla de sutura, y por presentar mal pronóstico vital a corto plazo. De forma contraria a la bibliografía, no se benefició de la menor estadía hospitalaria, en parte, por ser necesaria su internación por comorbilidades médicas. Se encuentra a la fecha alimentándose de forma enteral, sin complicaciones luego del procedimiento, en 4 meses de evolución.

Creemos que la elección de la técnica a utilizar debe ser individualizada, teniendo en cuenta el paciente, sus comorbilidades, recursos técnicos, experiencia del personal, y recursos económicos.

## Summary

**Introduction:** gastric cancer is the fifth neoplasm in terms of global incidence and its diagnosis often comes late. Gastric outlet obstruction is a frequent complication that influences prognosis and treatment. Among the various modalities available for palliation of this

complication, we stand out two: surgical treatment by means of a digestive derivation: gastrojejunostomy and endoscopic treatment, by placing a stent or a steel mesh self-expanding endoprosthesis (EMP).

The study aims to present the clinical case of a patient carrier of advanced gastric cancer with gastric outlet obstruction, who was treated by placing a self-expandable metallic stent. Comparative bibliography of both techniques is controversial. A number of important studies recommend the surgical technique instead of endoscopic treatment, and viceversa. For this reason, several studies have been conducted. The potential benefits of endoscopic palliation are the following: shorter hospital stay, fast return to oral intake. However the clinical case presented did not benefit from a shorter hospital stay, since it required longer hospitalization, partly due to medical comorbidities. There were no complications after the procedure.

**Conclusions:** the specific technique to treat the condition needs to be chosen for each individual case, considering the particular patient and his or her comorbidities, technical resources, the experience of the medical staff and economic resources. More studies are necessary to prove the benefits of the most appropriate palliative technique.

## Resumo

**Introdução:** o câncer gástrico é a quinta neoplasia em frequência no mundo. Seu diagnóstico costuma ser tardio. A estenose gastroduodenal é uma complicação frequente, que determina o prognóstico e o tratamento. Existem várias modalidades quanto à palição desta complicação entre os quais destacamos o tratamento cirúrgico por derivação digestiva: gastro enteroanastomose e o tratamento endoscópico, com colocação de Stent ou Prótese Metálica Autoexpansível (PMA).

O objetivo deste trabalho é apresentar o caso clínico de um paciente com câncer gástrico avançado complicado por estenose gastroduodenal em que se optou pela colocação de PMA. A bibliografia comparativa entre as duas técnicas é controversa. Existem estudos importantes que preconizam a técnica cirúrgica em detrimento da endoscópica e vice-versa. Para isso, vários trabalhos foram realizados. Os possíveis benefícios da palição endoscópica são: menor tempo de internação, rápida reintrodução à via oral. Neste caso o paciente não se beneficiou do menor tempo de internação, em parte, porque a internação foi necessária por comorbidades médicas. Não foram observadas complicações subseqüentes relacionadas ao procedimento.

**Conclusões:** a escolha da técnica a ser utilizada deve ser individualizada, levando em consideração o paciente, suas comorbidades, os recursos técnicos, a experiência da equipe e os recursos econômicos. Mais estudos são necessários para demonstrar o benefício da técnica paliativa mais adequada.

## Bibliografía

1. Miyazaki Y, Takiguchi S, Takahashi T, Kurokawa Y, Makino T, Yamasaki M, et al. Treatment of gastric outlet obstruction that results from unresectable gastric cancer: current evidence. *World J Gastrointest Endosc* 2016; 8(3):165-72. doi: 10.4253/wjge.v8.i3.165.
2. Estados Unidos. Instituto Nacional de Cancer. Tratamiento del cáncer de estómago (PDQ®)–Versión para profesionales de salud. Bethesda, MD: NCI, 2021. Disponible en: <https://www.cancer.gov/espanol/tipos/estomago/pro/tratamiento-estomago-pdq>. [Consulta: 1 junio 2021].
3. Jang S, Stevens T, Lopez R, Bhatt A, Vargo J. Superiority of gastrojejunostomy over endoscopic stenting for palliation of malignant gastric outlet obstruction. *Clin Gastroenterol Hepatol* 2019; 17(7):1295-1302.e1. doi: 10.1016/j.cgh.2018.10.042.
4. Park C, Park J, Kim E, Chung H, An J, Kim H, et al. Impact of carcinomatosis and ascites status on long-term outcomes of palliative treatment for patients with gastric outlet obstruction caused by unresectable gastric cancer: stent placement versus palliative gastrojejunostomy. *Gastrointest Endosc* 2015; 81(2):321-32. doi: 10.1016/j.gie.2014.06.024.
5. Topazian M, Ring E, Grendell J. Palliation of obstructing gastric cancer with steel mesh, self-expanding endoprosthesis. *Gastrointest Endosc* 1992; 38(1):58-60. doi: 10.1016/s0016-5107(92)70334-4.
6. Mintziras I, Miligkos M, Wächter S, Manoharan J, Bartsch D. Palliative surgical bypass is superior to palliative endoscopic stenting in patients with malignant gastric outlet obstruction: systematic review and meta-analysis. *Surg Endosc* 2019; 33(10):3153-64. doi: 10.1007/s00464-019-06955-z.
7. Upchurch E, Ragusa M, Cirocchi R. Stent placement versus surgical palliation for adults with malignant gastric outlet obstruction. *Cochrane Database Syst Rev* 2018; 5(5):CD012506. doi: 10.1002/14651858.CD012506.pub2.
8. García-Cano J, Sánchez-Manjavacas N, Viñuelas Chicano M, Jimeno Ayllón C, Martínez Fernández R, Gómez Ruiz C, et al. Tratamiento paliativo de la obstrucción tumoral del vaciamento gástrico con prótesis metálicas autoexpandibles insertadas endoscópicamente. *Rev Esp Enferm Dig* 2008; 100(6): 320-6.
9. Tringali A, Didden P, Repici A, Spaander M, Bourke M, Williams S, et al. Endoscopic treatment of malignant gastric and duodenal strictures: a prospective, multicenter study. *Gastrointest Endosc* 2014; 79(1):66-75. doi: 10.1016/j.gie.2013.06.032.

Ambos autores participaron de igual forma en la redacción y análisis del caso clínico.

Mauricio Pontillo, ORCID 0000-0002-5587-1044.

Valentina Elicegui, ORCID 0000-0002-6994-6043.